Abbildungen

von

Krankheitsformen

aus dem

Gebiete der Augenheilkunde

und einigen

augenärztlichen Werkzeugen

mit erläuterndem Texte

MEDICAL SOCIETY EDINBURGH

von

KARL JOSEPH BECK

der Medicin und Chirurgie Doctor, Grofsh. Bad. geh. Hofrathe, ordentl. öffentl. Professor der Chirurgie, Augenheilkunde und gerichtlichen Arzneikunde, Director der chirurgischen und ophthalmologischen Klinik an der hohen Schule in Freiburg, Medicinalreferent des Hofgerichts der oberrheinischen Provinz, Kreisoberhebarzt des Oberrheinkreises, der Königl. Academie der Medicin in Frankreich, der ärztlich naturforschenden Gesellschaften in Freiburg, Heidelberg, Bonn, Würzburg, Erlangen, Leipzig corresp. oder ordentl. Mitgliede, Ehrenmitgliede des Apothekervereins im Grofsherzogthum Baden.

Heidelberg und Leipzig

Neue akademische Buchhandlung von KARL GROOS.

1835.

Supp. 60,048/E/1.01

31609(1)

Vorrede.

Die Abbildungen, welche ich hier mittheile, sind naturgetreu. Die idealen Darstellungen geben gewöhnlich ein unrichtiges Bild. Das Zusammenstellen mehrer Krankheitzustände in einem Bilde, welches in der Gesammtheit nicht der Natur entnommen ist, giebt kein wahres Bild des Uebels. Wenn auch das Einzelne der Darstellung nicht unrichtig ist, so ist doch der Eindruck des Bildes als Ganzes unnatürlich und unwahr.

Die Beobachtungen, welche den Abbildungen zu Grunde liegen, wurden theils in meinem Wirkungskreise als klinischer Lehrer, theils in meiner Privatpraxis und zu meiner eigenen Belehrung gesammelt. Die Originalzeichnungen legte ich bei meinen Vorträgen über Ophthalmologie meinen Zuhörern vor, um das Krankheitsbild, welches der mündliche Vortrag vorführte, durch die bildliche Darstellung zu vervollständigen. Allerdings muss die Naturbeobachtung mit dem auf die angegebene Weise geleiteten Unterricht Hand in Hand gehen.

Als ich die zweite Auflage meines Handbuches über Augenheilkunde dem Drucke übergab, sprach ich in der Vorrede meine Absicht aus, eine Anzahl von Abbildungen solcher Krankheitsfälle, welche ich beobachtet hatte, in einem besondern Hefte mit erläuterndem Texte bekannt zu machen, um das Studium der Ophthalmologie zu erleichtern und in der Hoffnung, dass meine Mittheilungen nicht ganz werthlos für unsere Wissenschaft sein möchten. Ich hatte schon damals eine Auswahl der zur Mittheilung geeigneten Fälle getroffen und einiges, was seit jener Zeit meiner Beobachtung sich darbot, habe ich beigefügt. Ich hielt bei der Auswahl einen doppelten Gesichtspunkt fest; ich wollte dem didactischen Zwecke genügen und wissenschaftlich Interessantes mittheilen. Bei der Erklärung der Abbildungen habe ich mich in so weit auf mein Handbuch bezogen, als ich auf die Stelle desselben verwiesen habe, welche die Schilderung des Krankheitszustandes im Allgemeinen enthält, um mit dieser die besondere Beobachtung in Verbindung zu bringen.

Freiburg, im September 1835.

Beck.

Erste Tafel.

Fig. 1.

Die Entzündung der *Conjunctiva palpebralis* ist einer der häufiger vorkommenden Entzündungszustände. In der gröfsern Anzahl der Fälle hängt das Entstehen derselben von atmosphärischen Einflüssen ab und kommt nicht selten gleichzeitig mit einem verbreiteten Leiden der Schleimhäute und mit Fieber verbunden vor. Die *Conjunctiva palpebræ* röthet sich, sie schwillt an. Sie zeigt sich an dem Rande des Augenliedes wie ein schmaler rother Saum. Die *Conjunctiva bulbi* wird ebenfalls geröthet, erreicht jedoch die rothe Färbung am Rand der Hornhaut nicht. Bei dem höhern Grade dieser Entzündung greift die Röthe auf die Bedeckungshaut des Augenlieds über, so dafs dieses blafsroth erscheint; die Röthe zeigt keine scharfe Begränzung. Dieser Entzündungszustand in einem vorgerückten Grade soll hier dargestellt werden. Das Auge erscheint gewöhnlich feucht, die Augenlieder verkleben unter sich und wenn durch ungünstige Verhältnisse diese Entzündung chronisch wird, wozu die Neigung besteht, so bildet sich das Triefauge, und die aufgelockerte *Conjunctiva* drängt sich zwischen der Augenliedspalte hervor. Vergl. Handb. d. Augenh. p. 131.

Fig. 2.

Die Entzündung der *Descemet'schen Haut* wurde bei einem scrophulösen Mädchen abgebildet. Der Entzündungszustand hatte einen chronischen Verlauf. Ueber einen über die Stirn ziehenden, vorzüglich auf die obern Augenlieder drückenden Schmerz wurde vorzüglich Klage geführt. Die Hornhaut zeigte sich stellenweise trübe; doch war der Sitz der Trübung auf der concaven Hornhautfläche und der ungestörte Zustand der convexen Hornhautfläche erkennbar. Die vordere Augenkammer war ausgedehnt;

die wässerige Feuchtigkeit ungetrübt, was, da hier im Laufe der Behandlung die Punction der Hornhaut vollführt wurde, deutlich erkannt wurde. Die Röthe lag hier nahe an dem Hornhautrande an, es konnte hier kein die Hornhaut von dem Gefäfskranze abgränzender weifser Ring wahrgenommen werden. Die Iris war nicht in den entzündlichen Zustand gezogen worden, obgleich die Entzündung lange andauerte. Vergl. Handb. d. Augenh. p. 164.

Fig. 3.

Dieses Bild stellt einen Ausgang der Entzündung der *Descemet'schen Haut* bei ihrem Fortschreiten zur Iris als *Iritis serosa* und *Capulitis* dar. Das Individuum, von welchem dieses Bild genommen wurde, litt an einer chronischen Entzündung mit matter, etwas getrübter Hornhaut, mit Trübung und Verziehung der Pupille, Expansion in Iris und geringer Röthe des Auges. Die Entzündung war rheumatischen Ursprungs. Nachdem dieselbe gehoben war, zeigte sich der in diesem Bilde dargestellte Zustand. Die Pupille bildete eine länglichte, von oben nach unten verlaufende, Spalte mit eingedrücktem und eingezogenem Rande. Die kleine Zone der Iris hatte eine schmutzig-gelbe Färbung; auf dem braunen Grund, als welchen die ausgedehnte Iris sich darstellte, erschienen mehrere schmutzig-gelbe Flecke und einzelne concentrisch zur Pupille verlaufende Streife. Es hatte sich in Folge der Entzündung gerinnbare Flüssigkeit niedergelegt, welches stellenweise Verdickung der Descemet'schen Haut hervorgebracht hatte. Der dem Pupillenrande der Iris entsprechende Theil der Kapsel war schwach getrübt, die Trübung konnte mit unbewaffnetem Auge wahrgenommen werden und im ganzen Umfange zeigte sich die vordere Kapsel mit dem Pupillenrande verwachsen. Der mittlere Theil der vordern Kapselwand war ganz ungetrübt, defswegen zeigte sich der Mitte der Pupille gegenüber eine kleine schwarze durchsichtige Stelle. Der Kranke war schwachsichtig. Vergl. Handb. d. Augenh. p. 165 u. 185.

Fig. 4.

Dieses Bild stellt die *Entzündung der Iris* und zwar *des Parenchyms* derselben dar. Die Entzündung ist idiopathischer Art, die Pupille hat die Rundung verloren, sie stellt sich kreuzförmig dar. Der Pupillenrand ist durch ausgeschwitzte Lymphe gelb gefärbt, die Kapsel beginnt sich zu trüben, da die Entzündung vom Pupillenrande aus zu dieser fortschreitet, es besteht *Synechie posterior partialis.* Während der Pupillenrand etwas zurückgezogen

sich darstellt, nähert sich die Iris in ihrer gröfsern Zone der Hornhaut. Eine blasse Röthe stöfst an den Hornhautrand an, bildet einen schmalen Kreis, welcher in die weifse gewöhnliche Färbung, doch ohne scharfe Gränze, übergeht. Die Patientin erhielt durch die zweckmäfsige antiphlogistische Behandlung, verbunden mit der Anwendung der starken Dosen des Calomel und der Jalappe, welche ich in typischen Abschnitten immer über den andern Tag darreichte, das Gesicht vollkommen. Die beginnende Kapseltrübung wurde beseitiget. Der Formfehler der Pupille und die *Synechia posterior* blieben zurück. Vergl. Handb. d. Augenh. p. 174.

Fig. 5.

Dieses Bild stellt den *Vorfall der Iris* dar. Derselbe besteht nicht mehr in ganz frischem Zustand, da die graulichte Färbung des Umfangs des Vorfalls eine Verwachsung des in der Oeffnung der Hornhaut liegenden Theiles der Iris mit den Rändern dieser Oeffnung anzeigt. Die bis gegen die Mitte des Vorfalls hinziehende graue Färbung zeigt die bereits eingetretene Reproduction des Bindehautblättchens und die schon etwas flach gedrückte Beschaffenheit des Vorfalls zeigt, dafs schon einige Zeit hindurch die Augenlieder einen wohlthätigen Druck auf denselben ausüben. Die Pupille bildet eine schräge, von aufsen nach innen, von oben nach unten verlaufende Spalte, welche nach unten, wo der Pupillenrand den Vorfall bildet, sich sehr verschmälert. Die *Conjunctiva scleroticæ* ist im Zustande der Entzündung. Vorzüglich auffallend stellt sich hier, wie gewöhnlich bei scrophulösen Augenentzündungen, die starke Gefäfsentwicklung in der Nähe der Hornhaut dar, während die Blutanhäufung sich in dem Grade vermindert, als die Gefäfse von der Hornhaut sich entfernen und der Peripherie des Bulbus sich nähern. Hier bestand eine scrophulöse Entzündung, es hatte eine Phlictäne sich gebildet, welche in eine Pustel und endlich in ein die Hornhaut durchdringendes Geschwür sich verwandelte. Dann erfolgte der Vorfall der Iris. Die Zeichnung dieses Bildes wurde vollführt, als der Vorfall der Iris bereits 10 Tage bestanden hatte. Vergl. Handb. d. Augenh. p. 622 u. p. 168.

Fig. 6.

In diesem Bilde wird die *Trübung der Pupille* dargestellt, wie dieselbe *beim Beginnen des Staares* sich darstellt. Die Trübung ist nicht gesättiget, wie ein trübender Hauch hinter dem Sehloche bemerkbar, der Mitte der Linse entsprechend und zwischen der getrübten Fläche und dem Pupillen-

rande ein freier schwarzer Raum wahrnehmbar. Obgleich die Iris in Farbe und Bau normal sich darstellt, die Pupille nach den verschiedenen Abstufungen des Lichtes sich bewegt, so ist doch in diesem Falle, was ich schon oft bei *Cataracta incipiens* beobachtete, wahrgenommen worden: eine Wölbung der Iris, was die grofse Zone derselben betrifft nach vorn, und eine schwache Röthung der *Conjunctiva bulbi*, verbunden mit einer Empfindlichkeit des Auges, welche man eine ungewöhnliche nennen kann. Auch hier stand die Abnahme der Sehkraft im Verhältnifs mit dem bestehenden Grade der Trübung. Vergl. Handb. d. Augenh. p. 432.

Zweite Tafel.

Fig. 1 *und* 2.

Die *chronische Keratitis*, in verschiedenen Graden der Ausbildung als Folge der scrophulösen Augenentzündung, wird hier dargestellt. Es besteht hier das Verhältnifs, bei welchem der entzündliche Zustand weicht, die Gefäfsausdehnung, die Wucherung des ergriffenen Gebildes und die im Parenchym des Theiles Statt findende Secretion den Krankheitszustand umfafst. Die *Keratitis* geht in den *Pannus* über. Ein zartes Gefäfsnetz liegt an dem Rande der Hornhaut, mit diesem steht in Verbindung ein die Substanz und die Oberfläche der Hornhaut durchziehendes Gewebe der feinsten, dem scharfen Auge erkennbaren, äufserst zahlreichen, rothes Blut führenden Gefäfszweigchen. Zwischen die Schlingen dieses Geflechtes ist niedergelegt eine trübe Masse in verschiedener Dichtigkeit. Die Hornhaut ist ihres Glanzes und theilweise ihrer Durchsichtigkeit beraubt. Die Trübung bedeckt die Pupille bei Fig. 1, während bei Fig. 2 die Pupille, jedoch nur unter der schwach getrübten Hornhaut, wahrnehmbar ist. Bei beiden Augen wurden durch eine zweckmäfsige antiscrophulöse Behandlung, dann durch den Gebrauch des fein gepulverten versüfsten Quecksilbers mit Zucker auf die Augen die Trübung und die abnorme Gefäfsausdehnung gröfsten Theiles beseitiget und das Sehvermögen wurde vollkommen hergestellt. Vergl. Handb. d. Augenheilk. p. 162 u. p. 281.

Fig. 3.

Das *Ectropium*, welches hier, an dem untern Augenliede haftend, dargestellt worden, war entstanden in Folge eines Triefauges, welches der catharrhalischen Augenentzündung, der *Conjunctivitis palpebralis*, gefolgt war. Der Leidende ist ein Mann, 42 Jahre alt, aus dem Bauernstande, war genöthiget, während des weitern Verlaufes der Entzündung schädlichen Einflüssen, vorzüglich atmosphärischer Art, dem Wechsel der Temperatur und einem schlecht gemischten Luftkreise in Ställen u. dgl., sich auszusetzen. Die *Conjunctiva* wurde saftreich, gegen den äufsern Augenwinkel hin bildete sich Excoriation der Augenliedränder, welche endlich in eine die Commissur der Augenlieder zerstörende Ulceration überging. Nach und nach bildete sich die Geschwulst der *Conjunctiva*, welche sich im Verhältnifs zur äufsern Decke des Augenlieds verlängert hatte; und, durch die Zerstörung der Commissur, das *Ectropium perfectum*. Die Behandlung geschah durch das Messer, indem die *Conjunctiva palpebralis* abgetragen wurde. Das Augenlied legte sich wieder an den Augapfel an; mehrere Tage wurden Eisumschläge gemacht. Nach Ablauf von 10 Tagen wurde Patient geheilt aus der klinischen Anstalt entlassen. Vergl. Handb. d. Augenheilk. p. 270 und p. 131.

Fig. 4 *und* 5.

Diese Zeichnung stellt das *Ectropium sarcomatosum* vor. Das Kind, welches an diesem Zustande litt, war 3 Jahr alt, als dasselbe mir vorgestellt wurde. Dasselbe wurde alsdann in die chirurgische Klinik aufgenommen. Das *Ectropium* bestand schon seit 2 Jahren und war in Folge einer blennorrhoischen Entzündung eingetreten. Eine grofse Anzahl der Mittel, auch parzielle Excisionen waren in Anwendung gebracht worden, da mehrere Aerzte früher die Behandlung versucht hatten. Das obere Augenlied auf jeder Seite war ausgestülpt. Die *Conjunctiva* war sarcomatös und der dicken Beschaffenheit und der oberflächlichen unbedeckten Lage ungeachtet sonderte dieselbe fort und fort ein purulentes Secretum ab. Die *Conjunctiva* deckte als dicke rothe Falte nicht nur den Augapfel, sondern auch den untern Augendeckel. Es wurde durch einige Tage versucht, durch die Einwirkung der Kälte mittelst der Eisumschläge, der *Solutio lapidis divini*, des Aufstreichens der *Tinct. opii*, Abnahme der Wucherung und Verkleinerung der zu Tage liegenden *Conjunctiva palpebralis* zu bewirken. Doch zeigte dieses Verfahren keinen Erfolg. Es wurde

nun mit dem Messer auf beiden Augen die *Conjunctiva* abgetragen. Nicht vollkommen legten sich sogleich nach der Operation die Augenlieder an den Augapfel an. Es wurden Eisumschläge gemacht und die Fläche der innern Seite der obern Augenlieder wurde mit Opiumtinktur bestrichen. Nach 5 Tagen hatten die Augenlieder ihre normale Stellung und Beschaffenheit gewonnen. Auf den Augen selbst konnten jetzt erst die, die Sehkraft in hohem Grade beschränkenden, Central-Leucome wahrgenommen werden. Vergl. Handb. d. Augenh. p. 270 u. p. 87.

Dritte Tafel.

Fig. 1.

Der Staar besteht durch eine im Linsensysteme haftende Trübung. Derselbe hat seinen Sitz in der Kapsel, oder in der Linse, oder in beiden diesen Theilen zugleich. Das vorliegende Bild stellt einen *Linsenstaar* dar, welcher mit vollkommenem Erfolg nach genommener Zeichnung operirt wurde. Eine Trübung von schmutzig grauer ins grüne spielender Färbung lag hinter der Pupille. Wenn man das Auge von der Seite aus betrachtete, so konnte man deutlich wahrnehmen, dafs die Trübung nicht unmittelbar an dem Pupillenrande anlag, dafs zwischen diesem und der Trübung ein kleiner freier Raum bestand. Dieses zeigte dafs die Trübung in der Linse den Sitz hatte. Der Pupillenrand zeigte deutlich den schwarzen Saum, welcher kein Schlagschatten ist. Die Beweglichkeit der Iris fand ungestört Statt und Lichtempfindung war vorhanden. Die dunkelgraue ins schmutzige, zuweilen in das rostfarbige übergehende Färbung der Linse deutet in der Regel auf die feste Consistenz. Auch die in das grüne spielende Farbe deutet dahin. Wenn die übrigen Zeichen des Glaucoms, die Abnahme der Sehkraft bis zum Erlöschen der Lichtempfindung, die Erweiterung der Pupille, die Verziehung derselben, der varicöse Zustand mangeln, so darf man sich durch die ins grüne spielende Färbung der Linse nicht abhalten lassen, die Staaroperation zu vollführen. Auch die ätiologischen Momente müssen bei der Beurtheilung eines solchen Falles berücksichtiget werden. Vgl. Handb. d. Augenh. p. 424.

Fig. 2.

Das vorliegende Bild stellt *eine der seltenen Arten des Staares* dar. Die vordere Linsenkapsel erschien vollkommen durchsichtig, die in einer kleinen Entfernung von der Pupille befindliche Trübung war auf den Mittelpunkt der Linse beschränkt und von weifser Farbe, die Ränder der Linse waren vollkommen durchsichtig. Die hintere Kapselwand, vollkommen getrübt und grau gefärbt, hob das Sehen bis zur schwachen Lichtempfindung auf. Hier hatte die *Cataracta capsularis posterior* Statt, und zwar ohne Trübung der vordern Kapsel. Die Linse war nur im Centrum getrübt; es war *Cataracta lenticularis centralis* vorhanden. Der Staar hatte schon mehre Jahre hindurch bestanden. Er war ohne äufsere Ursache, ohne entzündliche Zustände entstanden. Das Individuum männlichen Geschlechts hatte die Jahre der Pubertätsentwicklung zurückgelegt. Von pathischen Schärfen konnte nichts anfgefunden werden. Der Staar hatte auf beiden Augen Statt. Die *Hyalonyxis* stellte das Gesicht her. Die Kapsel wurde, indem die Nadel von rückwärts nach vorn geführt wurde, zerrissen, die Linse dislocirt, und auf diese Weise Raum zum Eintritt der Lichtstrahlen in die Tiefe des Auges bewirkt. Vergl. Handb. d. Augenh. p. 424.

Fig. 3.

Hier wird ein in Bezug auf Intensität und Extension *äufserst heftiger Entzündungszustand* dargestellt. Die Entzündung war von chronischer Ursache. Ein Mädchen von 22 Jahren litt an *Cataracta mollis* des einen Auges. Dieser Fall eignete sich vollkommen zur Discision durch die Keratonyxis. Der Hornhautstrich wurde durch mich vollführt, die Operation war, was den nächsten Erfolg betrifft, glücklich und schnell vollführt worden. Die Kapsel war in genügendem Umfang zerrissen, die Staarportionen befanden sich zum Theil in der vordern Augenkammer, ein Theil der Pupille war frei, so dafs die Operirte gleich nach der Operation sehen konnte. Abends traten heftige Schmerzen ein und mit diesen in gleichem Grade die Entzündung. Die Entzündung verbreitete sich schnell über die vordere Hemisphäre des *Bulbus* als *Phlegmone bulbi*, und das antiphlogistische Verfahren, welches sogleich eingeleitet und durchgeführt wurde, vermochte keinen Stillstand zu bewirken. Am vierten Tage stellte sich der Zustand dar, wie er hier abgebildet ist. Die Hornhaut stand in Eiterung, die vordere Augenkammer enthielt Eiter und mir ist wahrscheinlich, dafs die Eiterung in die Tiefe des *Bulbus* sich fortgesetzt hatte. Die *Conjunctiva bulbi* war in hohem Grade

ausgedehnt, hoch geröthet. Der Augapfel war offenbar angeschwollen und stand mehr aus der Augengrube hervor. Das obere Augenlied war beträchtlich geschwollen und verlängert, so dafs, um den Augapfel zu entblöfsen, ein Zug mit dem Finger nach oben nöthig wurde. Das untere Augenlied war zum Theil ausgestülpt. Die Hornhaut vereiterte, sie wurde gröfstentheils abgelöst, die colliquative Eiterung hatte sich des ganzen *Bulbus* bemächtiget. Der Augapfel entleerte sich und ein kleiner Rumpf desselben blieb zurück. Ich konnte keine mitwirkende Ursache auffinden, durch welche diese bedeutende Entzündungshöhe herbeigeführt wurde. Es ist dieses der einzige Fall, wo ich nach *Keratonyxis* die *Phlegmone bulbi* beobachtete. Höchst wahrscheinlich bestand eine pathische Schärfe, welche zur Ausbreitung und zum weiteren Ausgang der Entzündung mitgewirkt hatte. Vergl. Handb. d. Augenh. p. 136.

Fig. 4.

Hier ist eine *Cataracta capsulo lenticularis* dargestellt. Die *Cataracta* ist durch die weifsen undurchsichtigeren Puncte, welche auf dem grauen Boden der vordern Kapsel sitzen, eine *punctata*. Die Linse ist sehr weich, beinahe flüssig. Der Umfang des Staares, die blaue Färbung desselben machte möglich, dieses vor der Operation zu erkennen. Der schwarze Saum der Pupille ist der grauen Unterlage wegen deutlich wahrzunehmen. Die Discission durch die *Sclerotica* vorgenommen, führte vollkommene Heilung herbei. Vergl. Handb. d. Augenh. p. 424.

Fig. 5.

Dieses Bild stellt einen Zustand vor, welcher die Folge einer unglücklich vollführten *Extractio cataractæ* ist. Ueber die Operation konnte ich nur so viel erfahren, dafs dieselbe gleich nach der Vollführung als mifslungen betrachtet wurde. Dem Rande der Hornhaut nahe, am untern Halbkreise derselben, befindet sich eine halbmondförmige Narbe, mit welcher der untere Theil der Iris zusammenhing und wodurch *Synechia anterior partialis* hervorgebracht wurde. Mit dieser Narbe hing noch zusammen eine aus der verzogenen gänzlich verschlossenen Pupille hervortretende graue Masse, ein Theil der vordern Linsenkapsel. In der Pupille lag die getrübte Linsenkapsel, welche mit dem Pupillarrand fest verbunden war. Der Pupillarrand stellt sich verzogen dar. Die Trübung der Kapsel wird vermehrt durch die auf derselben niedergelegte coagulirte Lymphe, welche ebenfalls an dem Pupillarrande an-

hängt. An dem obern Theile des Pupillarrandes ist der schwarze Saum in ungewöhnlicher Breite wahrzunehmen, gerade so, als hätte die äufsere Fläche der Iris sich verkürzt, die *Uvea* aber sich verlängert. Die Iris selbst in der Nähe des Pupillarrandes zeigt eine gelbe Färbung, welche offenbar von einer Lage ergossener Lymphe gebildet wurde. Auf dem grauen Boden der getrübten Kapsel, so wie an mehreren Stellen des auf der Iris liegenden Absatzes der Lymphe waren schwarze Streifchen und Klümpchen wahrzunehmen. Offenbar hatte hier eine abnorme Pigmentbildung Statt. Dieser Fall eignete sich durchaus nicht zur Staarextraction; es wurde eine Pupille gebildet, durch welche das Sehvermögen, jedoch unvollkommen, hergestellt wurde. Vergl. Handb. d. Augenheilk. p. 526.

Vierte Tafel.

Fig. 1.

Das *Totalstaphylom der Hornhaut* zeigt sich hier in conischer Form, von blaugrauer Färbung, matt glänzend, auf der Oberfläche glatt. Aeufserst feine Gefäfschen lassen sich auf der Oberfläche derselben wahrnehmen. Die Sclerotika erschien hier, wie ich dieses bei dem Totalstaphylom der Hornhaut fast immer wahrgenommen habe, an dem Hornhautrande etwas nach vorn gedrängt, oder besser nach vorn gezogen. Im übrigen war keine Ausdehnung des *Bulbus*, keine varicöse Verbildung des Ciliarkörpers und der Chorioidea wahrzunehmen. Stellen des Staphyloms, welche eine weifsgraue Färbung hatten, konnten durch den scheinbar niedern Grad der Durchsichtigkeit zur Annahme verleiten, es bestehe hier Verdünnnng des staphylomatösen Gebildes. Das Staphylom, an welchem der junge Mann seit der frühesten Jugend, wahrscheinlich in Folge der Ophthalmie der Neugebornen litt, wurde durch den Schnitt nahe an der Basis entfernt. Ich fand die Hornhaut im ganzen Umfange verdickt, die Iris an allen Punkten mit der Hornhaut verwachsen, verdünnt, theilweise mangelnd. Ein solches Resultat in Bezug auf Verdickung der Hornhaut und Verwachsung der Iris habe ich in allen Fällen, welche ich anatomisch zu untersuchen Gelegen-

heit fand, angetroffen. Bei dem partiellen Hornhautstaphylom besteht eine beschränkte, oft nur der genauen und geübten Beobachtung erkennbare Verwachsung. Keine Verwachsung besteht bei dem *Staphyloma pellucidum*, wenigstens ist sie in diesem Falle nicht wesentlich. Die Operation wurde vollführt, um durch das Einlegen eines künstlichen Auges die Entstellung zu beseitigen. Vergl. Handb. d. Augenh. p. 317.

Fig. 2.

Quetschung und *Erschütterung des Augapfels* kann Störung der Function oder Störung des Baues und der Function herbeiführen. Ich habe mehrere Fälle beobachtet, wo reine Amaurose der Erschütterung folgte und das Leiden im Kreise des Dynamischen verblieb. Oft aber treten Blutergiefsungen ein und mit diesen bestehen nicht selten Störungen des Zusammenhanges. Die Iris löst sich zum Theil; ja im ganzen Umfange habe ich die Abtrennung beobachtet. Die Kapsel wird theilweise in ihren Verbindungen gestört, dadurch Störung der Nutrition im Linsensystem *(Cataracta traumatica)* hervergebracht. Die Zerreifsung der tiefer im Auge liegenden Gebilde kann Statt finden. In dem vorliegenden Falle wurde die Verletzung hervorgebracht durch ein dünnes Stäbchen, mit welchem ein Schlag auf das Gesicht geführt wurde. An den Augenliedern war eine Blutunterlaufung in geringem Grade wahrzunehmen. Die vordere Augenkammer war mit Blut angefüllt, die Iris demnach nicht wahrnehmbar. Die kalten Umschläge, später aromatische weinichte Umschläge wurden in Anwendung gezogen. Das extravasirte Blut verschwand allmählig und nun stellte sich das Auge dar, wie hier die Abbildung zeigt. Es bestanden drei Pupillen, zwei seitliche und eine mittlere Spalte. Die seitlichen Spalten stellten sich enge, die mittlere in beträchtlicher Weite dar. Die Iris war in der Farbe nicht abweichend, sie erschien verdünnt und atrophisch, nur oben und unten noch die normale Verbindung behauptend. Die Bewegung der Expansion konnte durch das Einfallen des Lichtes nicht hervorgebracht werden, da offenbar, der bestehenden ausgedehnten Trennung wegen, der für die erectile Thätigkeit nothwendige Blutreiz mangelte. Um hier nicht mifsverstanden zu werden, mufs ich bemerken, dafs ich die Expansion der Iris nicht für die Folge der vermehrten Blutaufnahme ansehe. Dieselbe ist als Thätigkeit eigenthümlicher Art zu betrachten, auf welche Blut- und Nervenreiz bedingend einwirken. Wäre die Bewegung von einer abwechselnden contraktiven Thätigkeit

des äufsern und des innern Ringes der Iris abhängig, so würde hier die Pupille, bei der in grofsem Umfange bestehenden Ablösung des äufsern Ringes, verengert worden sein durch den unverletzten, demnach in der Thätigkeit vorwaltenden, innern Ring, was jedoch nicht Statt hatte. Die Iris zeigte eine wankende Bewegung nach vorn und rückwärts. Die Zeichen der Synchisis waren jedoch nicht vorhanden. Es bestand deutliche Lichtempfindung, welche im Verhältnifs stand mit der in der Pupille befindlichen durch Kapsel und Linse hervorgebrachten wolkenartigen Trübung. Der Staar zeigte wie die Iris eine zitternde Bewegung bei den Bewegungen des Auges. Vergl. Handb. d. Augenheilk. p. 438 und p. 615.

Fig. 3.

Die Drüsenbälge der Thränenkarunkel sondern eine gemischte, theils talgartige, theils eiweifsartige Flüssigkeit ab. Wenn die hier abgesonderte Masse zu consistent abgesondert wird oder wenn durch Anschwellung des die Schmerbälge verbindenden Gewebes die Oeffnungen der Bälge verengert werden, so wird die geronnene stockende Masse Vermehrung des Umfanges bedingen. Die Stockung des Abgesonderten und die Anschwellung des verbindenden Gewebes giebt zur Entstehung der *Umfangsvergröfserung der Karunkel* zuweilen Anlafs. Ein Fall dieser Art ist in diesem Bilde dargestellt. Die Karunkel war ausgedehnt, von gelber, schmutziger Farbe und fettiger Beschaffenheit; mehrere zungenförmige Verlängerungen gingen in die Bindehaut des Auges über. Die *Conjunctiva* in der Nähe der Karunkel war in geringem Grade entzündet. Die Anschwellung der Karunkel war in Folge eines entzündlichen Zustandes eingetreten. Durch die im Augenwinkel liegende Anschwellung wurde die Reizung des Augapfels veranlafst und unterhalten. Die Exstirpation hob das Uebel auf auf eine gründliche und bleibende Weise. Die Geschwulst zeigte eine fast homogene, etwas weiche, fettartige, Beschaffenheit. Vgl. Handb. d. Augenh. p. 291.

Fig. 4.

Dieses Bild zeigt *das traubenförmige Staphylom der Sclerotika.* Es besteht hier an dem Theile der Sclerotika, welcher gewöhnlich vom obern Augenliede bedeckt ist, eine aus mehrern zusammenhängenden Beeren bestehende blaue, unempfindliche Geschwulst, welche so beträchtlich über die Fläche des Auges hervortritt, dafs das obere Augenlied an der entsprechenden Stelle ausgedehnt und vorgetrieben wird. Damit die Geschwulst

wahrgenommen werden konnte, mufste das obere Augenlied in die Höhe gezogen und der Augapfel nach unten bewegt werden. Es bestand vollkommene Blindheit. Die Hornhaut zeigte sich durchsichtig, hatte jedoch einen geringern Umfang, als auf dem gesunden Auge, die Pupille, war nach oben dislocirt, verengert, geschlossen und *Synechia posterior* vorhanden. Das Uebel war die Folge einer lange andauernden Entzündung, welche, ohne äufsere Veranlassung, wahrscheinlich durch arthritische Ursache entstanden war. Der Augapfel befand sich im Zustande beginnender Atrophie. Das Fortbestehen der blauen Wülste im frühern Umfang, selbst dann, wenn der Augapfel seinen Umfang vermindert — was zu beobachten mir mehrere Male Gelegenheit geworden — möchte gegen die Annahme, als würde das *Staphyloma* allein und immer durch *Hydrophthalmos posterior* hervorgebracht, sprechen. Vergl. Handb. d. Augenh. p. 326.

Fig. 5.

Dieses Bild stellt den Zustand dar, welcher der *Exstirpation des Augapfels* nach vollendeter Vernarbung nachfolgt. Die Augenlieder sind etwas eingezogen, die Augengrube ist bis nach vorn mit einer dichten Granulation angefüllt, welche mit einer, mit der *Conjunctiva palpebralis* in Verbindung stehenden, Schleimhaut bedeckt ist. Die Heilung findet hier Statt, wie bei Wunden mit Substanzverlust überhaupt. In der Augengrube bilden sich Fleischwärzchen, mit welchen die *Conjunctiva palpebralis*, da wo diese beim Uebergange zur *Conjunctiva bulbi* durchgeschnitten und verwundet wurde, in Verbindung tritt. Indem die Fleischwärzchen beim Vorschreiten der Vernarbung sich verdichten, ziehen sie die *Conjunctiva palpebralis* gegen sich. Dieser Zug hat Verlängerung der *Conjunctiva* und Einsinken der Augenlieder zur Folge. Die Verlängerung der Bindehaut und Reproduction derselben bewirken die Vernarbung. Wenn nun auf die Art, wie die Heilung zu Stande kommt, Rücksicht genommen wird, so werden wir bei der Operation so viel von der Bindehaut, als die normale Beschaffenheit derselben erlaubt, zu erhalten suchen. Die Bindehaut wird demnach so nahe an den Augapfel, als der normale Zustand derselben gestattet, kreisförmig durchgeschnitten. Die Augenlieder müssen, während die Vernarbung sich bildet, besonders in dem Zeitpunkte der eintretenden Condensation der Fleischwärzchen, durch Einlegung der Charpie in die Augengrube ausgedehnt erhalten werden, damit die Heilung mehr durch Ver-

längerung und Reproduction der *Conjunctiva* als durch das Einsinken der Augenlieder vollführt werde. Vergl. Handb. d. Augenh. p. 377.

Fünfte Tafel.

Fig. 1.

Das obere Bild stellt die *variolöse Entzündung* dar. Der Entzündungszustand hatte in bedeutendem Grade auf den Umgebungen des Auges gehaftet. Auf den Augendeckeln, welche bedeutend geschwollen waren und über die Umgebungen der Augen hatte ausgebreitete Pockenbildung Statt und zwar dem regelmäfsigen Ausbruche des Ausschlags entsprechend. Als die Geschwulst der Augenlieder gehoben, die Eiterung der Pocken verlaufen, die Vernarbung eingetreten war, bildete sich auf der Hornhaut eine mit Eiter gefüllte Pustel, welche mit einem entzündeten Kreise umgeben war. Die Pustel wurde geöffnet, eine Lösung des Opiumextractes in das Auge getröpfelt, innerlich das Calomel mit Sulphur auratum dargereicht, Ableitungen durch Hautreize wurden bewirkt, und in Bälde trat vollkommene Genesung ein. Vergl. Handb. d. Augenh. p. 82.

Fig. 2 *und* 3.

Angiektasieen von gröfserem und geringerem Umfange kommen auf den Umgebungen des Auges vor. Sie sind angeboren oder erworben. Die angeborne Färbung der Haut der *Nævus maternus simplex* darf nicht verwechselt werden mit den durch krankhafte Gefäfsausdehnung hervorgebrachten angebornen Geschwülsten, dem *Nævus maternus angiektodes.* Diese durch *Angiektasis* bestehenden Geschwülste sind örtliche Zustände, welche sich vergröfsern, sich öffnen, und selbst zu fungöser Bildung und zu Blutungen Anlafs geben können; niemals habe ich aber ein Zurückwirken auf den Gesammtorganismus in specifischer Richtung beobachtet. Eine accidentelle Entwicklung des *fungus hæmatodes* aus *Angiektasis* gehört gewifs unter die seltenen Ereignisse. In dem vorliegenden Falle bestand eine angiektatische Geschwulst auf der Augenbraunengegend der rechten Seite; die Haut war ausgedehnt, die Färbung derselben spielte in das

blaue, die Geschwulst war begrenzt, und stellte dem Getaste fest und elastisch sich dar. Die umgebenden Venen waren ausgedehnt. Der Kranke fühlte Klopfen in der Geschwulst, eine schwache pulsirende Bewegung konnte beim Auflegen der Finger wahrgenommen werden. Bei der Einwirkung excitirender Momente nahm die Geschwulst an Spannung und Umfang zu; diese verminderten sich bei den Verhältnissen der Ruhe. Auf dem erhabensten Theile der Geschwulst bestand eine Narbe, welche die Augenbraunen in zwei Reihen theilte. Die Narbe war entstanden nach einem Operationsversuche. Der Wundarzt glaubte eine Balggeschwulst vor sich zu haben. Er drang mit dem Messer in die Geschwulst ein. Die bedeutende Blutung, welche nachfolgte, veranlafste ihn, einen Druckverband anzuwenden, durch dessen Gebrauch nach und nach die Vernarbung, jedoch ohne Verminderung des Umfangs der Geschwulst, erfolgte. Die Haut war bedeutend gedehnt, die Geschwulst störte die Bewegung des obern Augenliedes und des Augapfels. Der Patient, welcher früher Soldat war, leitete die Entstehung von einer durch das schiefe Auffallen einer Musquetenkugel hervorgebrachten Quetschung her. Bald nach dieser Zeit bemerkte der Kranke die Entstehung der Geschwulst, welche nach und nach den Umfang erhielt, wie dieser dargestellt ist. Im Jahre 1826 wurde derselbe durch mich operirt.

Bei Beseitigung der angiektatischen Geschwulst wurde die Haut im ganzen Umfange, in welchem sie die Geschwulst bedeckte, entfernt, so dafs die Schnitte durchaus im gesunden Statt hatten. Ich halte es für nothwendig, die bedeckende Haut durchweg zu entfernen bei Geschwülsten dieser Art, selbst dann, wenn die Haut auf der Geschwulst beweglich ist und gesund zu sein scheint. Bei einer Geschwulst, welche in Bezug auf Sitz und Ausbreitung der in der Abbildung mitgetheilten ähnlich war, welche jedoch bei einem Kinde als angebornes Uebel bestand, wurde ich durch die Aerzte, welche über den Zustand berathen wurden, veranlafst, einen Theil der bedeckenden Haut, welche beweglich war und gesund zu sein schien, zu erhalten, um auf diese Weise eine Verbildung zu verhüten. In diesem Falle ging die Bildung einer secundären Geschwulst von der gesparten Haut aus und eine zweite, Geschwulst sammt Haut beseitigende, Operation bewirkte dann vollständige Heilung.

Da mehrere ausgedehnte Gefäfse von unten mit der Geschwulst in Verbindung standen, so trat während der Operation eine beträchtliche Blutung

ein, welche nach schnell vollführter Entfernung der Geschwulst durch Unterbindung leicht gestillt wurde. Die Geschwulst von der untern Fläche aus, wie in der vorliegenden Abbildung dargestellt, betrachtet, zeigte eine zellige Decke, welche an einzelnen Stellen wahrscheinlich durch vorausgegangene Entzündung verdichtet erschien. Auf dieser zelligen Grundlage verästelten sich zahlreiche Venenzweige, welche mit dunkelm Blute angefüllt waren. Der übrige Theil der Geschwulst erschien beim senkrechten Durchschnitte aus Zellen bestehend, in welchen hellrothes Blut eingekapselt war; so dafs die ganze Masse der Substanz der Milz nicht unähnlich sah. Offenbar war die Geschwulst nach der Operation weniger strotzend als vor derselben. Im Innern der Geschwulst vermochte ich keine Verzweigung ausgedehnter Gefäfse wahrzunehmen.

Vergl. Handb. d. Augenh. p. 309.

Sechste Tafel.

Der auf dieser Tafel dargestellte Krankheitszustand bezieht sich auf die Krankengeschichte, welche in meinem Handbuche der Augenheilkunde (p. 370) mitgetheilt wurde. Das Uebel zeigte sich bei einer in den climacterischen Jahren befindlichen Frau, welche von venöser atrabilarischer Constitution war. Es trat ein anfänglich leichter und aussetzender Schmerz, welcher auf die Orbita sich bezog, ein, nachdem kurze Zeit zuvor ein Stofs auf die Augengegend eingewirkt hatte. Der Schmerz steigerte sich allmählig, er gewann gröfsere Ausdehnung, indem er über den Kopf sich ausbreitete und in die Zähne zog. Der Augapfel trat hervor; dadurch wurde Doppeltsehen bedingt. Das Auge war weder erblindet noch entzündet; die Iris zeigte Beweglichkeit. Das Auge behielt das Sehvermögen fortwährend, obgleich der Augapfel immer mehr hervorgetrieben wurde. Die *Conjunctiva* zeigte sich geröthet und aufgelockert. Im Umfange der Augengrube zeigte sich Anschwellung und Fluctation. Die Geschwulst öffnete sich am obern Augenliede unter dem Augenhöhlenrande; es entfernte sich eine jauchige Flüssigkeit. Die Entleerung der Flüssigkeit, von welcher täglich eine beträchtliche Quantität abfloss, hatte keinen Einflufs auf den

Umfang der Geschwulst, welche sich vergrößerte, was aus der Zunahme der Dislocation des Bulbus erkannt werden konnte. Das obere Augenlied stellte sich vergrößert dar, auf dem obern Theile desselben befand sich ein wuchernder Fleischwall, welcher aus der die Jauche entleerenden Oeffnung hervortrat. Der Augapfel war unbeweglich und konnte nicht zurückgedrückt werden. Unter convulsivischen und apoplektischen Anfällen erfolgte der Tod.

In dem vorliegenden Bilde ist die Geschwulst der Augenlieder, am obern Augenliede die, Jauche entleerende, Oeffnung mit dem wucherndenFleischgewächs, es ist der geröthete und aufgelockerte Zustand der Bindehaut dargestellt. Geschwulst und Röthe der Bindehaut sind bei vielen Augenkrankheiten als secundäre und consecutive, nicht primäre oder selbstständige Zustände bestehend; so auch in dem vorliegenden Falle. Um die *Dislocation des Bulbus* gehörig darzustellen, mußte die Stellung des Augapfels der gesunden Seite dargestellt werden. Die Veränderungen in der Augengrube, welche der Verschiebung des Augapfels zu Grunde lagen, sind auf der achten Tafel dargestellt.

Vergl. Handb. d. Augenh. p. 370.

Siebente Tafel.

Fig. 1.

Dieses Bild wurde von einem Kranken genommen, welcher im achten Lebensjahre sich befand. Der Knabe trug deutlich die Erscheinungen der *Scrophulosis* an sich, welche schon in der frühsten Jugend sich kund gaben. Das Uebel nahm seinen Anfang im ersten Lebensjahr als *scrophulöse Entzündung*. Nach der Angabe des Vaters des Knaben bestand Lichtscheue, Thränenfluß, Abnahme der Sehkraft, welche sehr lange anhielten, geringe Unterbrechungen ausgenommen, während welchen die Sehkraft als beinahe erloschen sich darstellte, allein die Lichtscheue und der schmerzhafte Zustand des Uebels jeweils gewichen waren. Die Mittel, welche in Anwendung kamen, hatten keinen Einfluß auf den Gang des Uebels. Endlich hoben sich die Erscheinungen krankhaft erhöhter Empfindlichkeit, allein es stellte sich nun

vollkommene Erblindung dar, welche mit Mangel der Lichtempfindung bestand. Der Zustand blieb durch eine Reihe von Jahren, während welchen, jedoch mit Unterbrechung, zuweilen ein Augenmittel gebraucht wurde, im unveränderten Zustande. In diesem Zeitpunkte wurde mir der Kranke vorgestellt und dieses Bild gefertiget.

Der Augapfel auf jeder Seite stellt sich beträchtlich vergröfsert dar. Die Vergröfserung ist gleichförmig über den Augapfel verbreitet, mit Ausnahme der Spitze der Hornhaut, welche kegelförmig über die Hornhautfläche hervortritt. Der Augapfel hat eine blaue Färbung und zeigt einen merkwürdigen Glanz, als wäre er mit Firnifs überzogen. Die blaue Färbung ist stellenweise unterbrochen durch weifsgraue Masse und durch die zahlreichen, rothes Blut führenden Gefäfsästchen, welche die Oberfläche des Bulbus durchziehen und in das Parenchym der Hornhaut eindringen. Die Grenze zwischen Hornhaut und *Sclerotica* ist nicht deutlich wahrnehmbar, eben so ist die Iris, der Hornhauttrübung wegen, nicht deutlich erkennbar. Von der Pupille läfst sich keine Spur wahrnehmen. Der Augapfel ist sehr gespannt, was durch das Getaste deutlich erkannt wurde. Die Augenliedspalte ist beträchtlich grofs, daher ein grofser Theil des Bulbus entblöfst wird. Die Augenlieder vermögen den Augapfel zu bedecken. Der Zustand selbst stellt sich als schmerzlos dar.

Die Erscheinungen, welche der Untersuchung sich darboten, die Berücksichtigung der ätiologischen Verhältnisse und des Ganges der Entwicklung des Uebels, werden es rechtfertigen, diesen Zustand als *Hydrophthalmus mixtus* zu bezeichnen. Die lange andauernde Entzündung scrophulösen Ursprungs hatte nicht auf die äufsern Theile sich beschränkt, sie hatte auf die innern Theile des Auges sich fortgesetzt. Daher zeigte sich abnormes Nutritions- und Secretionsverhältnifs in den äufsern und innern Theilen des Bulbus. Die Trübungen und Gefäfswucherungen, welche äufserlich bestehen, der ausgedehnte Zustand des Augapfels und endlich die vollkommen erloschene Sehkraft sprechen für diese Ansicht. Hier besteht krankhafte Veränderung der Hornhaut und Sclerotika und nach dem Bestande der Erscheinungen läfst sich auf die krankhafte Veränderung der innern Gebilde schliefsen. Der varicöse Zustand der Gefäfse des Augapfels tritt deutlich hervor. Dem *Hydrophthalmus* liegt hier eine allgemeine Cachexie, nämlich Scrophelübel zu Grunde. Der vorliegende Fall beweist, dafs der *Hydrophthalmus*, wenn er

zu einer gröfsern Höhe der Ausbildung gekommen ist, zuweilen stille steht, keinen weitern Umfang gewinnt, dafs der Zustand schmerzlos wird; während in andern Fällen weitere Metamorphosen eintreten, welche vorzüglich mechanische Hülfleistungen fordern.

Vergl. Handb. d. Augenh. p. 298.

Fig. 2.

Das Individuum, welches an der in diesem Bilde dargestellten Augenkrankheit litt, ist eine Frau von 30 Jahren; sie freute sich zuvor einer gesunden Constitution, ihr Temperament ist mehr passiver als aktiver Art. Die Entstehung des Uebels begann ohne äufsere Veranlassung. Das linke Auge zeigte sich geröthet, die Secretion der Thränendrüse und des Schleim absondernden Apparats steigerte sich, das Auge wurde empfindlich, selbst zuweilen schmerzhaft, die Sehkraft vermindert. Gegen den äufsern Augenwinkel wurde, nach der Angabe der Leidenden, ein kleines Fleischgewächs beobachtet, dessen Anwesenheit als die Ursache des Schmerzes, und dessen zunehmende Vergröfserung als die Ursache des verminderten Gesichts betrachtet wurde. Die Geschwulst erreichte im Laufe eines halben Jahres den durch die Abbildung dargestellten Umfang. Die örtlichen Mittel, adstringirende und Opium haltende Augenwasser, und die innerlichen Mittel, theils Antimonial- theils Mercurialmittel, hatten auf den Gang des Uebels keinen hemmenden Einfluſs.

Als die Kranke meine Hülfe verlangte, stellte sich der Zustand des Auges so dar, wie durch die Abbildung, welche sogleich gefertiget wurde, ersichtlich. *Eine Geschwulst von beträchtlicher Gröfse,* welche den Umfang der Faust eines Kindes erreichte, trat durch die Augenliedspalte hervor. Die Geschwulst bedeckte den Augapfel und die Augenlieder, welche verdrängt waren, reichte zum Augenhöhlenrande, nach abwärts über die Wange. Dieselbe hatte eine unebene, höckerige Oberfläche, indem kleine vertiefte, mit Eiter gefüllte Grübchen die geröthete gefäfsreiche Oberfläche der Geschwulst in warzenartige Höcker trennte. Die Geschwulst sonderte reichlich Jauche ab, welche stinkend war und Entzündung der Bedeckungen der Wange unterhielt. Sehr häufig blutete die Geschwulst. Wurde die Geschwulst nach abwärts gezogen oder in die Höhe gehoben, so konnte deutlich der Ursprung derselben auf der Oberfläche des Bulbus wahrgenommen werden; wurde die Geschwulst nach aufsen gedrückt, so kam ein kleiner Theil der Cornea und der dem innern Augenwinkel entsprechende Theil des

Augapfels noch erkennbar zu Gesicht; der gröfsere Theil der Cornea und die vordere Hemisphäre des Bulbus überhaupt stellten sich als Boden der Geschwulst dar. Der Zustand war schmerzhaft, die Kranke war im allgemeinen leidend, doch bestand keine Drüsenanschwellung, es war weder an einem andern Theile noch in der Gesammtheit die Spur eines verbreiteten spezifiken Leidens aufzufinden.

Nach vorhergegangener Trennung der äufsern Commissur wurde der Augapfel exstirpirt. Die Thränendrüse wurde zurückgelassen. Die Heilung erfolgte ohne den Eintritt eines beunruhigenden Zufalles und die Heilung stellt sich als bleibend dar, da nach mehreren Jahren kein Rückfall eintrat. Die anatomische Untersuchung der exstirpirten Masse zeigte folgendes: Die Oberfläche der Geschwulst ist sehr gefäfsreich, offenbar die *Conjunctiva Bulbi,* welche die Decke der Geschwulst bildete. Dieselbe ist theilweise durch Ulceration destruirt. An den Stellen der Oberfläche der Geschwulst, an welchen die *Conjunctiva* zerstört ist, zeigen sich mit Eiter gefüllte Vertiefungen. Den Rand dieser Vertiefungen umgeben die Gefäfskränze in vorzüglicher Entwicklung. Bei dem senkrechten Durchschnitte, welcher durch die exstirpirte Masse geführt wurde, stellten sich die Theile des Augapfels vollkommen normal dar. Die Sclerotika war in ihrem ganzen Umfange erkennbar, die Cornea mehr in die entartete Masse hineingezogen, doch bestand noch deutlich eine durch die tiefern Lamellen der Hornhaut bestehende Begrenzung. Die Geschwulst hatte offenbar ihren Sitz in dem Bindungsgewebe zwischen Sclerotica und Conjunctiva; hier wurde die abnorm erzeugte Masse niedergelegt, die Conjunctiva verdrängt, so dafs sie zwischen der Augenliedspalte hervortrat. Die Bildung des abnormen Erzeugnisses bestand fort, das Bindehautblättchen wurde dadurch verdrängt, der lamellöse Theil der Hornhaut wurde damit angefüllt, so dafs auch die Hornhaut als Boden der Geschwulst sich darstellte. Dafs die Conjunctiva die gefäfsreiche Decke der Geschwulst bildete, konnte deutlich erkannt werden. Die Masse, durch welche die Geschwulst gebildet wurde, hing fest mit Sclerotica und Cornea und mit der Conjunctiva zusammen. Sie war nicht organisirt, bestand aus einer homogenen, weifsgrauen Substanz, welche einen feinen Faserbau zeigte, etwas fester war, als die Marksubstanz des Gehirns. Mit dieser Beschreibung ist zu vergleichen Fig. 3 auf der 14ten Tafel, wo dieses Präparat abgebildet ist und zwar im senkrechten Durchschnitte. Nach der

anatomischen Untersuchung möchte diese Geschwulst als Markschwamm sich darstellen. Die Beständigkeit der Heilung giebt keinen genügenden Grund, diese Annahme in Abrede zu stellen.

Achte Tafel.

Dieses Bild bezieht sich auf den Fall, welcher auf der *sechsten Tafel* dargestellt ist. Der Augapfel ist vollkommen gesund, Häute und Feuchtigkeiten desselben sind unverändert. Hinter dem Augapfel befindet sich eine weifse, zähe, ziemlich feste, Masse, welche wenig organisirt ist und an einigen Stellen eine käseartige Beschaffenheit hat. Die normale Structur der im normalen Zustande die Augengrube füllenden Theile ist in der Pseudoproduction untergegangen. Die Länge dieser Masse beträgt 1½ Zoll, die Breite 1 Zoll. Sie ist kegelförmig, der breitere Theil ist mit der hintern Fläche des Bulbus an der Sclerotika fest angewachsen. Die Spitze des Kegels endiget am Sehloch. Die Geschwulst umfafst den Sehnerven, welcher in seinem ganzen Verlaufe unverändert ist und in seinem Baue unverletzt in den Bulbus eintritt. Eine fungöse Masse füllt die hintern und vordern Zellen des *Os ethmoideum* auf der linken Seite aus. Die *Ala minor ossis sphenoidei* ist zum Theil zerstört. Die übrigen Knochen sind nicht angegriffen, die Augengrube ist nicht erweitert. Ein Abscefs haftet in dem vordern linken Hirnlappen. Der Abscefs ist begrenzt, steht durch eine schmale Oeffnung mit der Augenhöhle in Verbindung; die Communication fand Statt durch die obere Augenhöhlenspalte, wo die *Dura mater* durchbrochen war. Der senkrechte, durch die Augengrube in der Nähe der innern Wand derselben geführte, Durchschnitt stellt die entartete Masse dar, und die gegenüberstehende Figur derselben Tafel zeigt die von der Geschwulst auslaufenden fungösen Massen.

Neunte Tafel.

Fig. 1.

Dieses Bild stellt den *weichen Krebs als Markschwamm vom Bulbus selbst ausgehend,* an dem rechten Auge in einem mehr entwickelten, an dem linken Auge in minder entwickeltem Zustande dar. Das Kind, männlichen Geschlechts, welches der Gegenstand dieser Beobachtung ist, litt an Ausschlägen, Drüsenanschwellungen, an den Zufällen der *Scrophulosis.* Dasselbe wurde von gesunden Eltern gezeugt. Es hatte mehrere Male an scrophulösen Augenentzündungen gelitten. Als dasselbe sein zweites Lebensjahr zurückgelegt hatte, zeigten sich an dem rechten Auge Erscheinungen, welche die Eltern veranlafsten, meine Hülfe in Anspruch zu nehmen, da sie bald den Irrthum, dafs hier eine Entzündung gleich den frühern Entzündungen bestehe, erkannten. Auf diese Weise konnte ich das Uebel vom ersten Beginnen an bis zum Eintritt des Todes beobachten.

Als ich den bleichen kränklichen Kranken das erste Mal sah, konnte deutlich durch Sehversuche erkannt werden, dafs das rechte Auge im Zustande der Erblindung sich befand, das linke stellte sich gesund dar. Auffallend war die grofse Empfindlichkeit des erkrankten Auges und die mit der Erblindung bestehende Lichtscheue, da der Kranke immer strebte, das Auge der Einwirkung des Lichtes zu entziehen. In der Tiefe des Auges wurde eine Trübung wahrgenommen, welche einen metallischen Glanz hatte und von gelber Farbe war. Die Trübung konnte nur bei gewissen Richtungen des Auges wahrgenommen werden. Die *Conjunctiva* war leicht geröthet, das obere Augenlied etwas vergröfsert, die Venen desselben waren ausgedehnt, wie bei der scrophulösen Augenentzündung. Die Iris zeigte keine Bewegung, die Pupille befand sich im Zustande geringer Erweiterung. Nach Ablauf mehrerer Wochen konnte die in der Tiefe des Bulbus befindliche Trübung deutlich erkannt werden, so dafs diejenigen meiner Zuhörer, welche anfänglich die Trübung bei flüchtiger Untersuchung gar nicht oder undeutlich wahrnahmen, dieselbe jetzt deutlich erkannten. Dieselbe erschien als eine unebene Masse von gelber Farbe, einem Klümpchen geronnener Lymphe nicht unähnlich; auf der Oberfläche

konnten kleine Blutführende Gefäfszweigchen wahrgenommen werden. Die Pupille war mehr erweitert, die Conjunctiva etwas stärker geröthet.

Vier Monate nach dem Beginnen des Uebels stellte sich das rechte Auge so dar, wie auf diesem Bilde dargestellt ist. Das obere Augenlied war geröthet, nach oben gedrängt, jedoch nicht umgestülpt, die Augenliedhaare waren theilweise an der Oberfläche des kranken Bulbus angeklebt. Das untere Augenlied war von dem entarteten Bulbus bedeckt. Der Augapfel hatte in diesem Zeitraume die Veränderungen durchlaufen, welche an dem linken Auge wahrnehmbar geworden. Zwischen der Augenliedspalte trat der Bulbus als eine ausgedehnte hellrothe Masse hervor, die Hornhaut war durch Eiterung zerstört; eine Masse, welche theilweise dem geronnenen Eiter glich, theilweise aus den Trümmern der zerstörten Hornhaut bestand, welche theilweise einen dünnen rothen gefäfsreichen häutigen Ueberzug hatte, hatte die Stelle derselben eingenommen. Ein *Fungus* hatte noch nicht über die Fläche des Bulbus sich erhoben. Die Geschwulst des Bulbus bestand durch die krankhaft erzeugte Masse, welche den Augapfel ausdehnte, durch die Anschwellung der Theile des Bulbus, welche durch das Aftergebilde nicht zerstört worden und vorzüglich durch die Conjunctiva, welche, wie mir schien, durch die krankhaft erzeugte Masse, da diese unter die Conjunctiva sich einschob, hervorgetrieben wurde. Eine grüngelbe Jauche, mit welcher die Thränen sich mischten, wurde abgesondert, das Gesammtbefinden war beträchtlich gestört. Es bestand Schlaflosigkeit, Fieber, anhaltender über den Kopf ausgebreiteter Schmerz, der Appetit war verloren.

Das linke Auge begann zwei Monate nachdem das Uebel auf dem rechten Auge angefangen hatte, in denselben krankhaften Zustand zu verfallen, in welchem das rechte Auge in der ersten Zeit sich befand. In dem Zeitpunkte, in welchem die Abbildung gefertiget wurde, zeigte das linke Auge folgendes: Der Umfang des Bulbus war etwas vergröfsert, die Conjunctiva geröthet, die Gefäfse derselben ausgedehnt, die Sclerotika schimmerte bläulicht unter der Conjunctiva hervor, so dafs eine fast violette Färbung bestand, die Hornhaut war noch durchsichtig, doch glanzlos, die Iris konnte nicht wahrgenommen werden. Die vordere Augenkammer enthielt, wie es schien, eine blutig gefärbte Flüssigkeit, in deren Mitte eine gelbe Masse lag, an welcher man Schlingen, welche von Blutgefäfschen gebildet wurden, wahrnahm.

Fig. 2.

Dieses Bild wurde *einige Monate später* gezeichnet. Bald nachdem die Hornhaut auf dem rechten Auge zerstört war, trat der *Markschwamm* hervor. Derselbe wucherte beträchtlich, so dafs er über die Wange nach abwärts zum Mundwinkel reichte. Die Augenlieder waren verdrängt und theilweise in die Geschwulst hineingezogen. Der Fungus fühlte sich elastisch an, hatte eine gelbrothe, theilweise blaue Farbe, der Ueberzug desselben war stark organisirt und sehr häufig bildeten sich Blutungen. Dieser Ueberzug lieferte ein jauchiges stinkendes Secretum. An der Spitze des Fungus war der Ueberzug zerstört und hier befand sich immer eine schwarze dicke Kruste, welche sich abstiefs, aber sogleich wieder ersetzt wurde. Diese Kruste bildete sich durch den Theil des Fungus, welcher unbedeckt lag und mortificirte und durch die Zumischung des in das Gewebe eintretenden Bluts.

Das linke Auge vergröfserte sich beträchtlich, die Conjunctiva befand sich im aufgelockerten mäfsig entzündeten Zustande, die Hornhaut füllte sich mit Eiter, sie stiefs sich ab, die Flüssigkeit, welche hinter der Hornhaut sich befand, entleerte sich. An der Stelle, an welcher früher die Hornhaut bestand, verblieb eine Oeffnung, durch welche Jauche hervortrat. Das Vortreten eines Fungus fand niemals Statt. Der Augapfel selbst behielt seinen vergröfserten Umfang, zeigte sich nun höckerig, hervorstehend, in seiner Form beträchtlich verändert.

Die Abmagerung, der Zustand allgemeiner Dyscrasie traten immer deutlicher hervor. Es traten paralytische Zufälle ein, das Bewufstseyn wurde gestört. In der Supraorbital- und Temporalgegend ragte eine beträchtliche Geschwulst hervor, ebenso auf dem Seitewandbein der rechten Seite. Die benachbarten Drüsen waren geschwollen. Die Kräfte wurden vollends erschöpft durch hektisches Fieber und colliquative Durchfälle.

Zehnte Tafel.

Nachdem das Schädeldach und die obere Wand der Orbita entfernt worden, wurden die *fungöse Masse*, welche aus dem Augapfel hervorgetreten

war und der Rest des Augapfels auf der rechten Seite senkrecht durchschnitten. Die Feuchtigkeiten des Auges sind vollkommen verschwunden, von den Häuten desselben ist nur die Sclerotika an ihrem hintern Theile zu erkennen. Den Inhalt dieser theilweise zerstörten Hülse bildet der Markschwamm, welcher sich nach rückwärts längs des Sehnerven fortsetzt, denselben durchdringt. Der Sehnerve ist zum Theil geschwunden, innerhalb des Schädels theilweise zerstört. Die Augenhöhle ist vollkommen von dem Markschwamme ausgefüllt und keiner der Theile, welche die Augenhöhle im normalen Zustande ausfüllen, ist erkennbar. Die kranke Masse besteht aus einer der Rindensubstanz des Gehirns ähnlichen röthlichen Substanz, welche gefäfsreich ist. In der Augengrube fanden sich einzelne steatomatöse Streifen, während die Spitze des Fungus, wenn man die Farbe berücksichtiget, als melanotisch sich darstellte. Am linken Auge stellte sich die Sclerotica als unverändert dar. Von den übrigen Häuten des Auges und von den Feuchtigkeiten konnte nichts aufgefunden werden. Die Hülse, welche die Sclerotika bildete, war mit Markschwammmasse vollkommen angefüllt. Die Masse drang nach rückwärts in den der Retina zunächst liegenden Theil des Sehnerven. Die Theile der Augengrube waren auf dieser Seite nicht verändert.

Eilfte Tafel.

Hier sind die Veränderungen dargestellt, welche *innerhalb der Schädelhöhle* Statt fanden. Das Gehirn ist zurückgelegt, damit die Ausbreitung des Markschwammes zu Gesicht gebracht werden kann. Der Markschwamm verläfst die Augengrube, indem er durch das *Foramen opticum* den Sehnerven begleitet; auch dringt derselbe durch die obere Augenhöhlenspalte. Ehe derselbe mit dem Gehirn in Berührung tritt, bedeckt er die ganze innere Augenhöhlenfläche des Stirnbeins von der *Dura mater* bedeckt, mit welcher er fest zusammenhängt. Derselbe verbreitet sich auf der untern Fläche des grofsen Gehirns; seine Substanz ist röther als die Hirnmasse. Er umgiebt die *Sella tuncica* und erstreckt sich von hier

aus, indem er die Hirnmasse durchdringt bis auf den Boden der Seitenventrikel, wo er besonders die rechte Kammer ausfüllt. Auf der Basis des Schädels füllt dieser Markschwamm die ganze *fovea sellæ turcicæ* aus, und es scheint, dafs er selbst bis in die *sinus* des Keilbeins eindringe, wenigstens ist hier die Knochensubstanz aufgetrieben und erweicht. Vom Keilbein aus verbreitet sich dieser Markschwamm auf der untern Fläche der vordern Lappen des grofsen Gehirns. Auch auf der linken Seite ist die innere Augenhöhlenfläche des Stirnbeins von demselben bedeckt. Auf der linken Seite war die Schläfegrube durch die unter dem *Pericranium* angehäufte Markschwammmasse ausgedehnt. Auf der innern entsprechenden Stelle des Stirnbeins war eine ähnliche Ablagerung. Der Knochen selbst nahm an der Entartung keinen Antheil. So verhielt es sich auf der rechten Seite, da auf dem Seitenwandbein ein mit der innern Fläche der Knochenhaut zusammenhängender Markschwamm, ein *Fungus pericranii,* sich vorfand und diesem entsprechend auf der äufsern Fläche der *Dura mater* ein *fungus duræ matris.* Der Knochen, die diploetische Substanz, obgleich zwischen diesen Schwämmen gelagert, ist von normaler Beschaffenheit.

Vergl. Handb. d. Augenh. p. 357.

Zwölfte und fünfzehnte Tafel.

Diese Abbildungen, zu welchen noch die Fig. 3 der 13ten Tafel gehört, stellen einen Fall von *weichem Krebse* dar, welcher von der Conjunctiva ausgegangen. Dieser Fall ist in meinem Handbuche der Augenheilkunde bereits mitgetheilt worden. Bei einem jungen kräftigen, anscheinend gesunden Manne aus dem Bauernstande zeigte sich, ohne dafs ein äufserliches oder innerliches Krankheitsverhältnifs voranging, ein Leiden des linken Auges, welches anfänglich den Kranken nicht belästigte, später jedoch schmerzhaft wurde und denselben veranlafste, meinen ärztlichen Rath zu fordern in dem Zeitpunkte, in welchem das Uebel sich so beschaffen darstellte, wie Fig. 3 der 13ten Tafel zeigt. Dunkelrothe schwammige Geschwülste in gröfserer Anzahl und von verschiedenem Umfange entsprofsten der aufgelockerten

gerötheten *Conjunctiva bulbi* und *palpebrarum*, wobei der Raum zwischen den Augenliedern und dem Augapfel vergröfsert, durch diese fungösen Geschwülste ausgefüllt wird. Der Augenliedrand erscheint hiedurch etwas verbildet. Die Augenlieder sind gedehnt, angeschwollen, uneben, jedoch so beweglich, dafs die Augenliedspalte geöffnet werden kann, wo sodann die fungösen Geschwülste sich hervordrängen. Diese schwammigen Geschwülste zeigen sich von der Consistenz der Schleimpolypen, sie bluten leicht. Der Zustand, welcher anfänglich schmerzlos war, ist jetzt sehr schmerzhaft, und der Kranke klagt vorzüglich bei der Berührung der Auswüchse oder bei dem Versuche, die Augenlieder umzuwenden. Die Exstirpation der erkrankten Parthien gewährte keinen bleibenden Erfolg. Es sprofsten schwammartige Wucherungen abermals hervor, die einzelnen Schwämme vereinigten sich, traten durch die Augenliedspalte hervor, die Augenlieder verdrängend; das krankhafte Gebilde, hochgeröthet, glatt, stark organisirt und in einzelne Lappen getheilt, verbirgt den Augapfel vollkommen. In diesem Zeitpunkte des Uebels wurde die Exstirpation des Augapfels vorgeschlagen, Patient versagte jedoch seine Zustimmung. Der *Fungus* vergröfserte sich, er trat nicht nur durch die Augenliedspalte hervor, sondern auch durch mehrere Oeffnungen, welche in den theilweise destruirten Augenliedern sich vorfanden. Derselbe sonderte eine stinkende Jauche ab, es traten Blutungen ein, es entwickelten sich hektisches Fieber, colliquative Durchfälle und der Kranke starb im höchsten Grade entkräftet und abgemagert. Das rechte Auge litt niemals.

Das Resultat der Untersuchung der Geschwulst nach dem Tode ist auf der 15ten Tafel dargestellt. Die Geschwulst, welche aus der linken Augengrube hervorragt, hat eine blaurothe Farbe, dieselbe ist fast überall weich und gefäfsreich, und zwar ist der Gefäfsreichthum vorzüglich auf der Oberfläche bemerkbar. Die Länge der Geschwulst von dem Augenhöhlenrande nach aufsen beträgt 4 Zoll, der Querdurchmesser beträgt 3½ Zoll. Nach aufsen gegen das freie Ende hin breitet sich die Geschwulst aus, sie ruht auf der Wange, reicht nahe zur Oberlippe und drückt die Nase auf die entgegengesetzte Seite. Die Geschwulst tritt in die Augengrube ein, verschmälert sich nach rückwärts, füllt die Augengrube, welche etwas erweitert ist, aus. Der senkrechte Durchschnitt der Masse zeigte, dafs diese vorzüglich hämatodisch war, dafs der Augapfel von der krankhaft erzeugten Masse umgeben, die Augen-

häute und die Feuchtigkeiten des Auges von normaler Beschaffenheit waren, die Hornhaut ausgenommen, welche getrübt und verdickt erschien. Um den Augapfel und das innere der kranhaft erzeugten Masse sichtbar zu machen, wurden die beiden Theile, in welche dieselbe durch den Durchschnitt getheilt wurde, durch eine Sonde von einander entfernt gehalten. Nirgends ist der Augapfel durchlöchert. Die degenerirte *Conjunctiva bulbi* und *palpebræ* bildet die Grundlage und Decke der Geschwulst, von ihrem ursprünglichen Verhalten ist jedoch keine Spur mehr vorhanden. Die Augenliedbedeckungshaut ist verschoben, gedehnt und theilweise zerstört. Aus den runden Spalten, die an derselben sich befinden, deren Ränder nicht verhärtet sind, treten Schwämme hervor. Eine grofse Entfernung besteht zwischen dem Augapfel und den Augenliedern. Die Masse dringt durch die obere Augenhöhlenspalte in die Schädelhöhle. Die Theile, welche in der Augengrube im normalen Zustande aufgefunden werden, sind nicht mehr wahrzunehmen.

Die 12te Tafel zeigt die weitere Ausbreitung der krankhaft erzeugten Masse. Die Grundfläche des Schädels und die in der Augengrube verbreitete krankhafte Masse, letztere durch die Entfernung der Decke der Augengrube, sind zu Gesicht gebracht. Die in die Schädelhöhle eindringende Masse liegt zwischen der *Dura mater* und der innern Fläche des grofsen Flügel des Keilbeins nach unten, vorzüglich da, wo die mittlern Lappen des grofsen Gehirns ihre Lage haben. Die harte Hirnhaut ist losgetrennt, aber nicht durchbrochen. Der Sehnerve ist in seinem Schädeltheile unverändert bis zum Eintritt in die Augenhöhle: hier tritt er in die Markmasse ein, verschwindet in derselben, so dafs er nicht mehr aufzufinden ist. Die Knochenhaut liegt fest an der krankhaft erzeugten Substanz an, läfst sich jedoch von dieser lostrennen; sie ist verdickt, jedoch auf keinem Punkte zerstört. Die Knochen der Augengrube sind unverletzt.

Benevoli [1]) führt zwei Fälle an, welche mit dem angeführten Falle, nach der Natur des Uebels und nach dem ursprünglichen Sitze, einige Aehnlichkeit haben. Das Uebel war von der Conjunctiva ausgegangen in beiden Fällen. In einem Falle wurde der Augapfel theilweise, im andern gänzlich zerstört. In beiden Fällen folgte nach der Exstirpation Rückkehr des Uebels. In einem Falle zeigte die Leichenöffnung Fortsetzung der Entartung in die Schädelhöhle. Der Seh-

[1]) Samml. chirurg. Bemerk. Altenb. 1759. 2. Thl. p. 76.

nerve war von der Augenhöhle bis zur Kreuzungsstelle von einer röthlichen Masse umgeben, welche auf der *Glandula pituitaria* auflag. Der von mir erzählte Fall reihet sich an die von v. Walther und Chelius erzählten Fälle.

Vergl. Handb. d. Augenh. p. 364.

Dreizehnte und sechszehnte Tafel.

Das erste Bild der dreizehnten Tafel und die beiden auf der sechszehnten Tafel dargestellten Zustände zeigen die *Entstehung des depascirenden Krebses* der Augenlieder, den Verlauf und die Ausbreitung des Uebels. Der Krebs der Augenlieder zeigt sich in seinem Beginnen als schwielichte, knotichte oder warzenartige Geschwulst und durchläuft die verschiedenen Ausbildungsstufen als Scirrhus, verborgener Krebs, wo Erweichung und Jauchebildung im Centrum der Geschwulst Statt hat, als ausgebildeter offener Krebs in der Form des Krebsgeschwürs. Lawrence [1]) bemerkt, dafs bei der Entwicklung des Uebels ein mifsfarbiger Knoten in der Haut, nicht aber eine Warze sich bilde, auf welchem die Oberhaut unverändert sich vorfinde. Diesem Knoten gesellen sich mehre andere bei, so dafs eine kleine Gruppe derselben besteht. Die Richtigkeit dieser Beobachtung schliefst das Beginnen des Uebels auf abweichende Weise nicht aus. Man beobachtet, dafs der Eintritt und der Verlauf des Uebels zuweilen Statt findet, auf die Weise, wie in den erwähnten Abbildungen dargestellt ist. Das Individuum, männlichen Geschlechts, welches zu diesen bildlichen Darstellungen die Gelegenheit gab, war 45 Jahre alt und litt bereits ein halbes Jahr, als das Bild auf der 13ten Tafel, Fig. 1, gefertiget wurde. Beim Beginnen des Uebels zeigte sich Röthe der Augenlieder, Hautrisse mit verhärteten Rändern, welche mit kleinen Schorfen sich bedeckten; dabei bestanden brennende Schmerzen. Allmählig gewannen die Hautrisse gröfsern Umfang, sie verwandelten sich in Geschwüre, welche sich vereinigten und allmählig den Boden, auf welchem sie sich entwickelt hatten, ohne Schlakkenbildung zerstörten. Das rechte Augenlied war vollkommen zerstört, von

[1]) A treatise on the diseases of the eye. Lond. 1833. Froriep's Notizen 39r Bd. p. 250.

der *Conjunctiva palpebræ* war keine Spur wahrzunehmen, der Ulcerationsprozefs hatte selbst auf das Zellgewebe der *Orbita* eingegriffen, so dafs ein grofser Theil des Umfangs des Bulbus, dessen Bindehaut hochgeröthet und aufgelockert war, zu Gesicht kam. Das Geschwür hatte einen harten, lebhaft gerötheten, schwach granulirenden Boden, war scheinbar vertieft, da der verhärtete Rand des Geschwürs erhöht war. Jauche wurde abgesondert. Auf der linken Seite war das untere Augenlied von dem innern Augenwinkel aus zerstört, das obere Augenlied war an der innern Commissur ergriffen und in den Ulcerationszustand hineingezogen, welcher vorzüglich am innern Augenwinkel sich ausbreitete, den Thränensack zerstörte und bis zu den Knochen eindrang. Die Sehkraft war an beiden Augen unverletzt. Das Uebel breitete sich zu den benachbarten Theilen aus. Der Rücken der Nase war stark geröthet, ebenso die obern Augenlieder, es bildeten sich kleine Hautrisse mit harten Rändern, welche mit Schorfen sich deckten und kleine warzenartige Krusten. Dieselben zogen im fortlaufenden Zusammenhange über den entzündeten Boden des Nasenrückens fort von dem Geschwüre der rechten Seite ausgehend und über das Geschwür der linken Seite sich fortsetzend.

Der Leidende hatte beim Beginnen des Uebels ärztliche Hülfe nachgesucht. Es bestand kein Zeichen einer allgemeinen Dyscrasie. Der Kranke erhielt von verschiedenen Aerzten Mittel, welche gegen syphilitische Dyscrasie empfohlen sind, Mercurialmittel und später das Zittmann'sche Decoct und solche Mittel, welche bei *Dyscrasia carcinomatosa* empfohlen werden. Allein diese Heilbehandlung vermochte nicht auf den Gang des Uebels Einflufs zu üben. Eine Ursache idiopathischer, consensueller oder metastatischer Art konnte nicht aufgefunden werden. Die ableitenden Mittel und örtlich die Anwendung der Hellmund'schen Behandlung hatten wohl einen hemmenden, aber keinen andauernd heilenden Einflufs. Patient, der einige Zeit verschiedene Volksmittel ohne Nutzen gebraucht hatte, verfiel endlich in den Zustand allgemeiner Cachexie, die Destruction gewann immer mehr Umfang, so dafs von den Augen keine Spur mehr zu bemerken war, die Knochen des Gesichts, der Augengrube wurden durch fortdauernde carcinomatöse Ulceration vollkommen zerstört, die Zerstörung drang in die Schädelhöhle ein, so dafs der Zustand der Zerstörung, als der Leidende starb, in dem Umfange bestand, in welchem das Uebel auf der 16ten Tafel dargestellt ist.

Einen Fall, welchen ich vor einem Jahre zu beobachten Gelegenheit hatte, will ich hier beifügen, da durch denselben die Heilbarkeit solcher nicht zu sehr ausgedehnter Entartungen erhellt. Ein 50jähriger Mann kam in die chirurgische Klinik; das untere Augenlied der rechten Seite war vollkommen durch Ulceration zerstört, auch die den Thränensack bedeckende Haut war im Zustande carcinomatöser Ulceration. Das Beginnen des Uebels, der Verlauf, die bestehenden Erscheinungen überzeugten, dafs ein *Ulcus carcinomatosum* bestehe. Das *Pulvis Cosmi* wurde eindringlich und wiederholt angewendet. Die Heilung erfolgte vollständig. Die Vernarbung erfolgte durch die Annäherung der Ränder der Haut. Die Narbe ist klein im Verhältnifs zur Geschwürfläche, welche vorher bestand, die Haut ist nach der Wange hin gefaltet, das obere Augenlied ist über dem Augapfel heruntergezogen, die Augenliedspalte sehr verengert, beinahe verschlossen, das obere Augenlied kann nicht nach oben gezogen werden. Die Operation der Blepharoplastik nach Dieffenbach's Methode wird in der Folge hier Anwendung finden. v. Ammon [1]) hat der Entfernung des carcinomatösen Augenliedes mit bestem Erfolge unmittelbar die Blepharoplastik folgen lassen, was jedoch hier, bei der gröfsern Ausbreitung des Uebels, nicht ausführbar gewesen wäre. Bei sehr beträchtlichen Zerstörungen kann die Transplantation nach Gräfe, Dzondi und Fricke vollführt werden. Jobert [2]) transplantirte in neuester Zeit mit gutem Erfolge ein Stück der Wangenhaut. Die Wundfläche, welche da bestand, wo das carcinomatöse untere Augenlied entfernt worden, wurde mit dem Hautstücke, welches der Wange entnommen war, bedeckt. Der Stiel wurde nach 3 Wochen getrennt.

Vergl. m. Handb. d. Augenh. p. 351.

Fig. 2 *der* 13*ten Tafel.*

Hier ist eine *fungöse Entartung der Conjunctiva* dargestellt. Der junge Mann von 18 Jahren hatte nach seiner Angabe an dem linken Auge an einer Entzündung gelitten, welche durch das Einfallen des Mörtels in das Auge hervorgebracht worden. Das Uebel hatte allmählig Fortschritte gemacht und nach Ablauf eines halben Jahres stellte sich dasselbe so dar, wie an dem Bilde wahrzunehmen. Das rechte Auge war vollkommen gesund; es war keine Spur eines Allgemeinleidens aufzufinden. Die Augenliedspalte auf der linken Seite konnte nothdürftig geschlossen werden; das obere Augenlied zeigte sich sehr ge-

[1]) Zeitsch. f. d. Ophth. 4. B. 3. u. 4. Hft. p. 428.

[2]) Froriep's Not. No. 980. Aug. 1835. p. 190.

spannt. Die Erhebung des obern Augenliedes durch den Einflufs des Willens fand nur unvollständig Statt; um den Augapfel etwas mehr zu Gesicht zu bringen, mufste die Entfernung der Augendeckel durch den Zug der Finger vollführt werden. Wurde die Augenliedspalte geöffnet, so traten zwei rothe sphärische Geschwülste hervor, welche an der Oberfläche glatt, wenig empfindlich, von rother Färbung waren. Jede dieser Geschwülste trug eine kleinere Geschwulst. Die genaue Untersuchung zeigte, dafs die Geschwülste in eine breite Basis zu dem obern Augenliede übergingen, dafs die Basis längs der innern Fläche des obern Augenliedes sich bis zum Umschlage der Conjunctiva und etwas über diesen hinaus sich fortsetzte. Die Hornhaut, welche von den Geschwülsten bedeckt wurde, zeigte sich frei und dem Normalzustande entsprechend. Die Geschwülste zeigten keine Fluctuation. Zwei kleine Geschwülste, ähnlich dem *Milium palpebræ*, safsen in der Nähe der vollkommen gesunden Carunkel am innern Augenwinkel auf der äufsern Hautfläche. Es stellte sich deutlich dar, dafs die zwischen der Augenliedspalte hervortretenden Geschwülste in dem Gewebe der Conjunctiva oder unter derselben ihren Ursprung, von dieser Boden und Hülle hatten. Der Zustand wurde als parzielle sarkomatöse Verbildung der Conjunctiva bezeichnet und die Exstirpation als nothwendig erachtet. Um die Augenliedspalte gehörig zu öffnen und die Geschwülste an der Basis zugänglich zu machen, wurde die äufsere Commissur getrennt, was ich in allen Fällen zu thun pflege, wo Geschwülste der Augengrube oder hochsitzende Geschwülste der Conjunctiva auszurotten sind. Die Geschwulst wurde an der Basis weggenommen, die an der äufsern Commissur gebildete Spalte vereinigt, die beiden talgartige Masse enthaltenden Bläschen wurden weggeschnitten. Die Heilung erfolgte vollständig; es fand kein Rückfall Statt.

Fig. 3.

Die Erklärung dieses Bildes ist p. 25 gegeben worden.

Vierzehnte Tafel.

Die Entartung des Augapfels beim harten Krebse geht hauptsächlich von der Conjunctiva und Cornea, von der Thränendrüse oder Thränencarunkel

oder von den Wandungen der Augenhöhle aus. Beer [1]) und v. Walther [2]) haben dargethan, dafs der Augapfel selbst in Scirrhus und Cancer degenerire und Travers [3]) Ansicht, dafs der Krebs im Bulbus nicht hafte, dafs er der Thränendrüse, der Conjunctiva und den Augenliedern eigenthümlich angehöre, ist hiedurch widerlegt. Neuere Beobachtungen von Hinterberger [4]), Piringer [5]) u. A. bestätigen die Ansicht, dafs die krebshafte Degeneration des Bulbus in diesem selbst Sitz und Entwicklung finden kann. Dieses Bild (Fig. 1) stellt eine *ächt cancröse Exophthalmie* dar. Der Kranke, ein Mann von fünfzig und einigen Jahren, kurzer, gedrängter Statur, früher gesund, litt an diesem Uebel. Als der Kranke mir vorgestellt wurde, hatte das Uebel über ein Jahr angedauert und es war mir nicht möglich zu erfahren, selbst von dem Arzte nicht, der ihn früher behandelte, ob das Auge selbst ursprünglich ergriffen war oder ob die Orbitalwände ursprünglich der Sitz des Uebels waren. Eine äufsere Ursache hatte nicht eingewirkt; über die ursächlichen Verhältnisse konnte keine Aufklärung gegeben werden. Der Zustand stellte sich so dar, wie hier durch die Zeichnung zu ersehen. Eine mehr als faustgrofse Geschwulst ragte aus der Augengrube hervor, sie bedeckte nach oben die Hälfte der Stirne, nach unten die Wange. Die Geschwulst stellte sich dem Getaste als fest dar, sie war höckerig, besonders zeigten sich nach oben mehrere kleine runde Höcker. Die bedeckende Haut war fest mit der Geschwulst zusammenhängend, gespannt, von bläulichter Farbe, welche Farbe mit der Färbung der Gesichtshaut nicht übereinstimmte. Auf der Höhe der Geschwulst bestand eine im Ulcerationszustand begriffene Spalte mit harten callösen Rändern, wie diese beim Krebsgeschwür beschaffen sind, höchst wahrscheinlich die im Ulcerationszustande begriffene Augenliedspalte. Durch diese tritt eine jedoch mit den Rändern in unmittelbarem Uebergange stehende schwach convexe Geschwürfläche hervor, welche Jauche absondert und hart ist. Die Parotis, die Submaxillar- und Jugulardrüsen auf der leidenden Seite sind im Zustande fester und beträchtlicher Anschwellung. Der Zustand war sehr schmerzhaft, die Schmerzen setzten über den Kopf sich fort. Nur eine palliative Behandlung konnte hier

[1]) Lehre v. d. Augenkrankh. 2. Bd. p. 225.

[2]) Journ. f. Chirurg. u. Augenh. von Gräfe und Walther. 5. Bd. p. 279.

[3]) Synopsis of the diseases of the Eye. London 1824. p. 221.

[4]) Kleinert Repert. 8. Jahrg. 1 Hft. p. 162.

[5]) Kleinert Rep. 8. Jahrg. 10. Hft. p. 107.

Anwendung finden. Der Kranke starb im höchsten Grade abgezehrt. Die Geschwulst hatte keinen gröfsern Umfang gewonnen, nur die Jaucheabsonderung hatte bedeutend zugenommen.

Bei der Section wurde der Tumor, aus einer festen speckartigen Masse bestehend, welche mit Faserstreifen durchzogen war, vorgefunden. In der Mitte desselben, dem ulcerirten Theile entsprechend, war die Masse tief in die Substanz hinein erweicht, zersetzt und erweichter Tuberkelmasse ähnlich. Von dem Bulbus konnte keine Spur aufgefunden werden. Die krankhaft erzeugte Masse füllte die Orbita aus; diese war jedoch weder ausgedehnt, noch waren die Knochen derselben verdünnt, erweicht oder zerstört. In der Augengrube waren die Muskeln und Nerven verschwunden, entweder durch den Druck der krankhaft erzeugten Masse zerstört oder in die Masse umgewandelt. In der Schädelhöhle zeigte sich nichts krankhaftes, auch war der Sehnerve ziemlich normal beschaffen.

Welches der ursprünglich erkrankte Theil war, vermag ich nicht zu bestimmen, da der Fall erst dann, als schon beträchtliche Ausbreitung des krankhaften Processes Statt gefunden hatte, einer genauen Beobachtung unterworfen wurde. Der Augapfel konnte hier der primäre Sitz des Uebels gewesen sein, da die Entwicklung vorzüglich und ursprünglich nach aufsen Statt fand. Die vollkommene Destruction des Bulbus möchte ebenfalls für diese Ansicht sprechen. Als nicht unbegründet stellt sich die Ansicht dar, dafs das Uebel von dem vordern Theile der Orbitalwände ausgegangen. Auf diese Ansicht wird man vorzüglich geführt, wenn man den von Kuhl [1]) aufgeführten Fall mit dem vorliegenden vergleicht. Es konnte hier das Uebel seine Ausbildung dadurch gewonnen haben, dafs die der vordern Parthie der Orbita entsprofste Masse das entsprechende Augenlied ausdehnte und verdrängte, den Augapfel verschob, wodurch eine Entzündung und Ulceration veranlafst wurde, welche mit Zerstörung des Bulbus endigte. Die krankhaft erzeugte Masse entwickelte sich vorzüglich nach aufsen, doch auch nach rückwärts, da diese Richtung bei der Vergröfserung der Geschwulst zum Theil durch den Widerstand der Bedeckungen herbeigeführt wurde.

Vergl. Handb. d. Augenh. p. 355.

Fig. 2.

Dieses Bild stellt einen im Zustande der *Melanose* begriffenen Augapfel

[1]) Jahrb. der in- und ausländischen ges. Med. von Schmidt. Jahrg. 1834. 1. Bd. 1. Hft. p. 242. Kleinert Repert. 8. Jahrg. 4. Hft. p. 86.

dar. Der Augapfel ist senkrecht durchgeschnitten, um das Innere desselben sichtbar zu machen. Das Individuum, weiblichen Geschlechts, an welchem diese Beobachtung gemacht wurde, ist einige dreifsig Jahre alt, vom Bauernstande, regelmäfsig menstruirt und übrigens vollkommen gesund. Mehrere Monate, bevor sich dieselbe bei mir einfand, litt sie an Entzündung des linken Auges, an Schmerzen im Auge und im Kopfe, worauf vollkommene Erblindung dieses Auges eintrat. Die Leidende erlitt kurze Zeit vor der Entwicklung des Uebels einen Stofs auf die Augengegend der linken Seite. Der Zustand stellte sich, als ich die Leidende sah, auf folgende Weise dar: Der Augapfel ausgedehnt, die *Conjunctiva sclerotice* gefäfsreich, aufgelockert, dunkel geröthet, die Hornhaut gewölbt, stärker hervortretend als am gesunden Auge, vollkommen getrübt, dunkel gefärbt, die Sclerotika von dunkelblauer Farbe. An dem innern Theile des Bulbus bemerkt man, wenn der Augapfel stark nach aufsen bewegt wird, einen Knoten von dunkel livider Farbe. Das Uebel wurde als *Melanosis bulbi* erkannt. Die Kranke trat in die chirurgische Klinik ein, wo ich sogleich die Exstirpation des kranken Augapfels vollführte. Die Augenhöhle wurde vollkommen gesund befunden, die Thränendrüse nicht exstirpirt, der Sehnerve zeigte auf der Durchschnittstelle vollkommen normale Beschaffenheit. Die Heilung erfolgte bald und ist bleibend.

Bei der anatomischen Untersuchung des Augapfels konnte die Sclerotika, die Cornea aufgefunden werden, die Conjunctiva erschien verdickt. Der melanotische Knoten befand sich auf der Sclerotika unter der Conjunctiva. Die Sclerotika bildete mit der Hornhaut einen vollkommen geschlossenen, an keiner Stelle perforirten Behälter. Dieser Behälter war gleichförmig mit einer breiartigen schwarzen Masse ausgefüllt. Die schwarze Masse färbte den Finger und zeigte als Grundlage ein mürbes, leicht zerstörbares faseriges Gewebe. Aehnliche Masse füllte den melanotischen Knoten aus. Von der Retina, Chorioidea, Iris, vom Glaskörper, von der Linse, von der wässerigen Feuchtigkeit bestand keine Spur.

Die *Melanosis bulbi* reiht sich vermöge ihres Verlaufes, vermöge der Entstehung, der Ausbreitung des Uebels, endlich nach dem anatomischen Charakter dem Blutschwamme an. Nach Lawrence [1]) ist die Entwicklung des Uebels rascher als bei Scirrhus. Sie ist jedoch langsamer, als bei Blut- und Markschwamm. Der Entstehung

[1]) A treatise on the diseases of the Eye. London 1833. Froriep's Not. 39. B. p. 138.

liegt zuweilen eine äufsere Einwirkung zu Grunde, wenigstens bildet diese zuweilen den einen Faktor der causalen Verhältnisse. Blutergiefsung wird durch äufsere Ursache hervorgebracht; wenn nun schleichende Entzündung erfolgt, die Blutergiefsung auf spontane Weise sich wiederholt, so möchte allmählig die Entstehung der Melanose zu Stande kommen. v. Ammon [1]) hat über spontane Blutergiefsungen und Melanosis Belehrendes mitgetheilt. Allerdings läfst sich nach der Natur des Uebels auf die angeführte Weise die Entstehung nicht ungezwungen erklären, da man so häufig Blutergiefsungen in das Auge durch äufsere oder spontane Ursachen veranlafst, beobachtet, ohne dafs Melanosis folgt. Allein es läfst sich doch annehmen, dafs dieselbe Ursache, welche die Blutergiefsung veranlafst und deren Wiederholung bedingt, eine krankhafte Beschaffenheit der Theile veranlafst oder bereits antrifft, so dafs in einzelnen Fällen die Entstehung auf die angegebene Weise Statt finden könnte. Die Ausbreitung des Uebels beweist, dafs ein eigenthümlicher Secretionsprozefs zu Grunde liege.

Bei der höhern Entwicklung des Uebels tritt durch die zerstörten Häute des Auges die krankhafte Masse hervor; es fliefst Jauche und dicke schwarze Flüssigkeit aus; es zeigt sich Ulceration, Abstofsung und Ersatz der abgestofsenen Masse. Die Augenhöhle wird mit melanotischer Masse gefüllt, der Sehnerve zeigt sich melanotisch degenerirt, es erfolgen melanotische Degeneration des Gehirns oder ähnliche neue Geschwülste. In andern Körpertheilen kann zugleich die Krankheit sich zeigen. Auffallend ist in dem vorliegenden Falle der isolirte Knoten, welcher zwischen der Sclerotika und Conjunctiva sich befindet, mit der Höhle des Auges in keiner Verbindung, demnach mit keinem Theile unmittelbar zusammenhängt, welcher im normalen Zustande Pigment absondert. Daraus läfst sich schliefsen, dafs nur durch die frühzeitige Entfernung des erkrankten Theils die Ausbreitung eines krankhaften Bildungsverhältnisses abgewendet werden konnte. Der Sehnerve stellte sich an der Stelle, wo er durchgeschnitten wurde, vollkommen gesund dar.

Die Prognose ist günstiger, als bei Krebs und Blut- und Markschwamm. Thompson [1]) behandelte einen Fall von Melanosis, und wurde des günstigen Ausganges wegen zu dem Schlusse veranlafst, dafs die melano-

[1]) Zeitschrift für Ophthalmologie 1. Bd. p. 103.

[1]) Kalisch med. Zeitung des Auslandes. Nr. 69. Jahrg. 1833.

tische Materie in Geschwülsten von gutartiger Beschaffenheit abgesondert werden kann und dafs dadurch der Charakter der Geschwulst keine Aenderung erleide. Die accidentelle Melanose wird allerdings bei Stellung der Prognose berücksichtiget werden müssen. Die Exstirpation des Bulbus wurde in vielen Fällen mit bleibendem Erfolge vollführt. So vollführte Salomon [1]) bei *Melanosis bulbi* die Exstirpation glücklich. Eine *Melanosis bulbi* von Reuss [2]) beschrieben, wurde glücklich durch die Exstirpation des Bulbus entfernt; die Kranke genas. Die melanotische Masse ging theilweise von der Sclerotika, zum Theil von der Chorioidea aus. Je früher die Operation vollführt wird, desto günstiger wird der Erfolg sein. Die Operation soll vollführt werden, ehe die Geschwulst die Häute zerstört und nach aufsen Bahn gefunden hat. Es bestehen jedoch Fälle, wo selbst bei diesem Verhältnifs die Operation den Erfolg bleibender Heilung herbeiführte. Zwei Fälle, welche Rosas behandelte, wurden von Pruscha [3]) bekannt gemacht. Die Exstirpation leistete in beiden Fällen guten Erfolg, obgleich die Geschwulst durch die Hornhaut hervorgetreten war.

Vergl. m. Handb. der Augenheilk. p. 331.

Fig. 3.

Wurde p. 19 erklärt.

[1]) Gräfe und Walther's Journ. f. Chir. u. Augenh. 22. B. 3. Hft. p. 463.

[2]) Tent. anat. pathol. de Melanosi. Pragæ 1833. v. Ammon's Zeitsch. 4. B. p. 198.

[3]) De melanosi bulbi. Viennæ 1831. p. 143.

Siebzehnte Tafel.

Fig. 1.

Diese Zange dient zum Festhalten einer Hautfalte oder eines freien Randes. Der gefafste Theil erhält hierdurch den Grad der Befestigung und Spannung, welcher zum Ein- oder Abschneiden nothwendig ist. Ich bediene mich derselben vorzüglich zum Abtragen der Hautfalte bei der Operation des Entropium, zur Entfernung entarteter Theile der Augenlieder. Die Schenkel der Zange sind mäfsig gebogen und die Arme derselben verbinden sich durch Charniergelenke mit den Theilen, welche das Gebifs der Zange bilden. Durch diese Art der

Verbindung läfst sich das Gebifs und zwar jeder einzelne Theil desselben so stellen, wie erforderlich ist, um den Theil, dessen Entfernung gefordert ist, gehörig fassen zu können.

Fig. 2.

Diese Nadel eignet sich zur Verübung der Scleronyxis. Um der Nadel Feinheit, Festigkeit und Schärfe zu geben, wird dieselbe dreischneidig gearbeitet. Die eine der Flächen mit zwei schneidenden seitlichen Rändern ist durch eine erhabene Schneide so durchzogen, dafs sie in zwei gleiche Theile getheilt ist.

Fig. 3 *und* 4.

Diese Hakenzange ist für die Operation der Pupillenbildung bestimmt. Dieselbe besteht *a)* aus dem Häkchen, *b)* aus dem ausgehöhlten Schafte, welcher mittelst des Ringes und der Schraube mit dem Häkchen verbunden wird, *c)* aus der Pincette, welche an den obern Theil des Schaftes mittelst einer Schraube befestiget wird, *d)* aus dem beweglichen Röhrchen, welches die Pincette schliefst und *e)* aus dem kurzen Hefte. Die Anwendung findet Statt bei Iridectomie, um den Theil der Iris, welcher mittelst der Schere entfernt werden soll, festzuhalten, und bei Iridodialysis, um die Iris fest zu fassen und sie mit Sicherheit abzulösen und durch die Hornhautwunde vorzuziehen. Im ersten Falle wird ein kleiner Hornhautschnitt, wie bei *Extractio cataractæ*, im zweiten Falle ein kleiner seitlicher Einschnitt gemacht. Das Werkzeug wird mit gedecktem Häkchen eingeführt; das Häkchen wird, wenn es der Stelle nahe ist, wo es in Wirksamkeit treten soll, vorgeschoben und eingehakt. Nun wird die Pincette dadurch, dafs der Ring zurückgezogen wird, geöffnet, das Häkchen sanft angezogen, so dafs es zwischen die Arme der Pincette eintritt, worauf die Pincette geschlossen wird, indem der Ring vorgeschoben wird. Das Instrument wird leicht gehandhabt, wenn man das Heft da, wo es mit dem Schafte sich verbindet, mit dem Daumen und Ringfinger festhält, mit dem Zeigefinger das Häkchen, mit dem Mittelfinger den Ring bewegt. — Eine Aenderung des vorliegenden Werkzeuges besteht darin, dafs ein Rand oder beide Ränder der Pincette scharf schneidend eingerichtet werden, wodurch dann bei Iridectomie die Iris eingeschnitten und der Ausschnitt mittelst der Schere leicht vollendet wird oder ein Stück vollkommen ausgeschnitten wird. Ich gestehe gerne, dafs gerade in den schwierigern Fällen der Pupillenbildung, für welche die zusammengesetzten Werkzeuge empfohlen sind,

das einfache Häkchen nach Beer und Jäger oder eine einfache gut construirte Augenpincette nach v. Walther [1]) die besten Dienste leistet.

Fig. 5.

Dieses Messerchen gebrauche ich vorzugsweise zur Eröffnung des Thränensackes, indem ich dasselbe stichweise in den Thränensack einsenke und beim Zurückgehen, die Schneide senkend, der Oeffnung den geeigneten Umfang gebe. Auch zur Ausrottung der Balggeschwülste, Chalazien etc. mache ich von demselben Gebrauch.

Fig. 6.

Das zur Gangbarmachung des Nasenganges dienende Stäbchen ist aus Fischbein oder Silber verfertiget. Das Fischbeinstäbchen ist gewöhnlich genügend, um die Durchgängigkeit des Nasenganges zu bewirken. Besteht ein beträchtlicher Widerstand, so wird das Hindernifs mittelst des silbernen Stäbchens beseitiget. Ein zu dünnes Werkzeug, mag dasselbe spitzig oder mit dem Knöpfchen versehen sein, eignet sich nicht zur Gangbarmachung des Nasenganges. Man vermag nicht mittelst desselben einen Widerstand zu überwinden, das Werkzeug nimmt leicht eine falsche Richtung, man kann damit den häutigen, selbst den knöchernen Theil des Nasenganges verletzen, was durch den Gebrauch eines Werkzeuges von der Beschaffenheit, welche das hier abgebildete hat, leicht vermieden werden kann.

[1]) Journ. f. Chirurgie u. Augenheilk. von Gräfe u. Walther. 21. Bd. p. 174.

Druckfehler.

Seite 1	Zeile 14	lies es erreicht statt erreicht.
„ 1	„ 15	lies den Rand statt am Rand.
„ 2	„ 17	lies Capsulitis statt Capulitis.
„ 2	„ 23	lies der Iris statt in Iris.
„ 2	„ 40	lies welche statt welches.
„ 2	„ 65	lies Synechia statt Synechie.
„ 3	„ 38	lies Pupillarrand statt Pupillenrand.
„ 5	„ 9	lies acuten statt weitern.
„ 5	„ 51	lies derben statt dicken.
„ 7	„ 38	lies mechanischer statt chronischer.
„ 7	„ 43	lies Hornhautstich statt Hornhautstrich.
„ 8	„ 14	lies Stumpf statt Rumpf.
„ 10	„ 68	lies contractilen statt contractiven.
„ 12	„ 59	lies Augenliedern statt Augapfel.
„ 13	„ 51	lies angiectasische statt angiectatische.

Tafel. I.

1

2

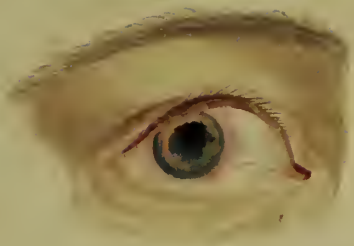

3

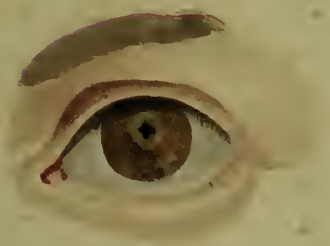

4

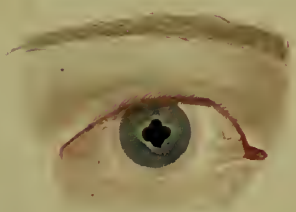

5

6

H. Pinhas. sc

Tafel II.

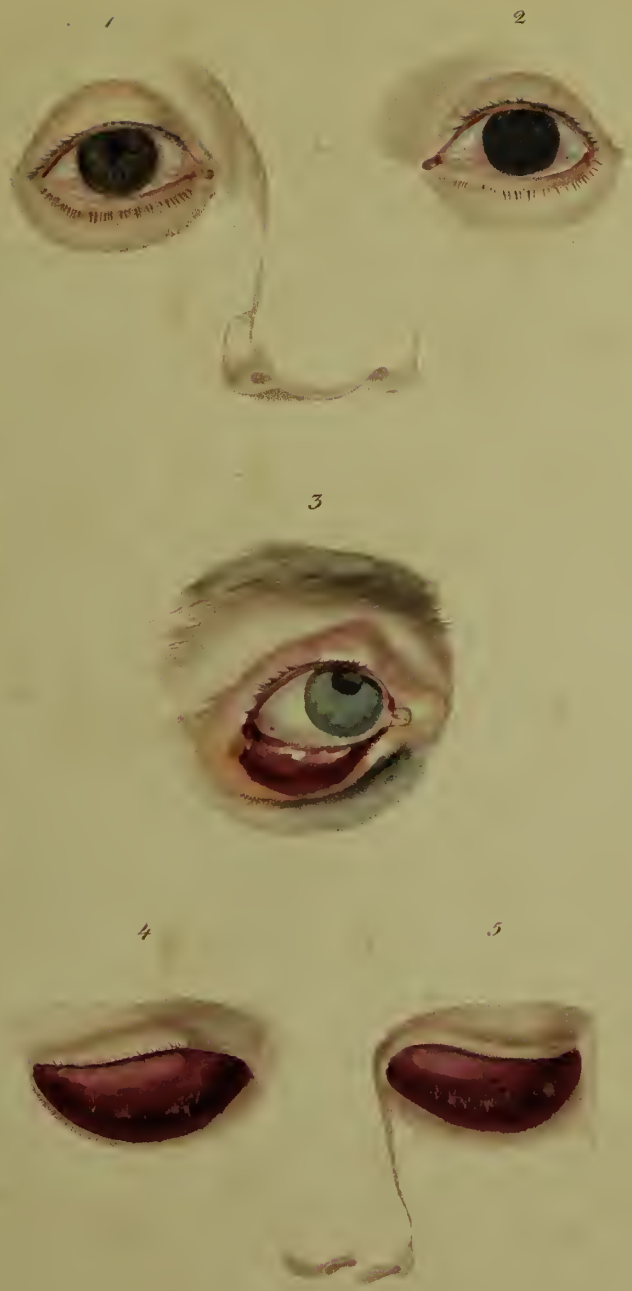

H. Penhas sculpt.

Tafel III.

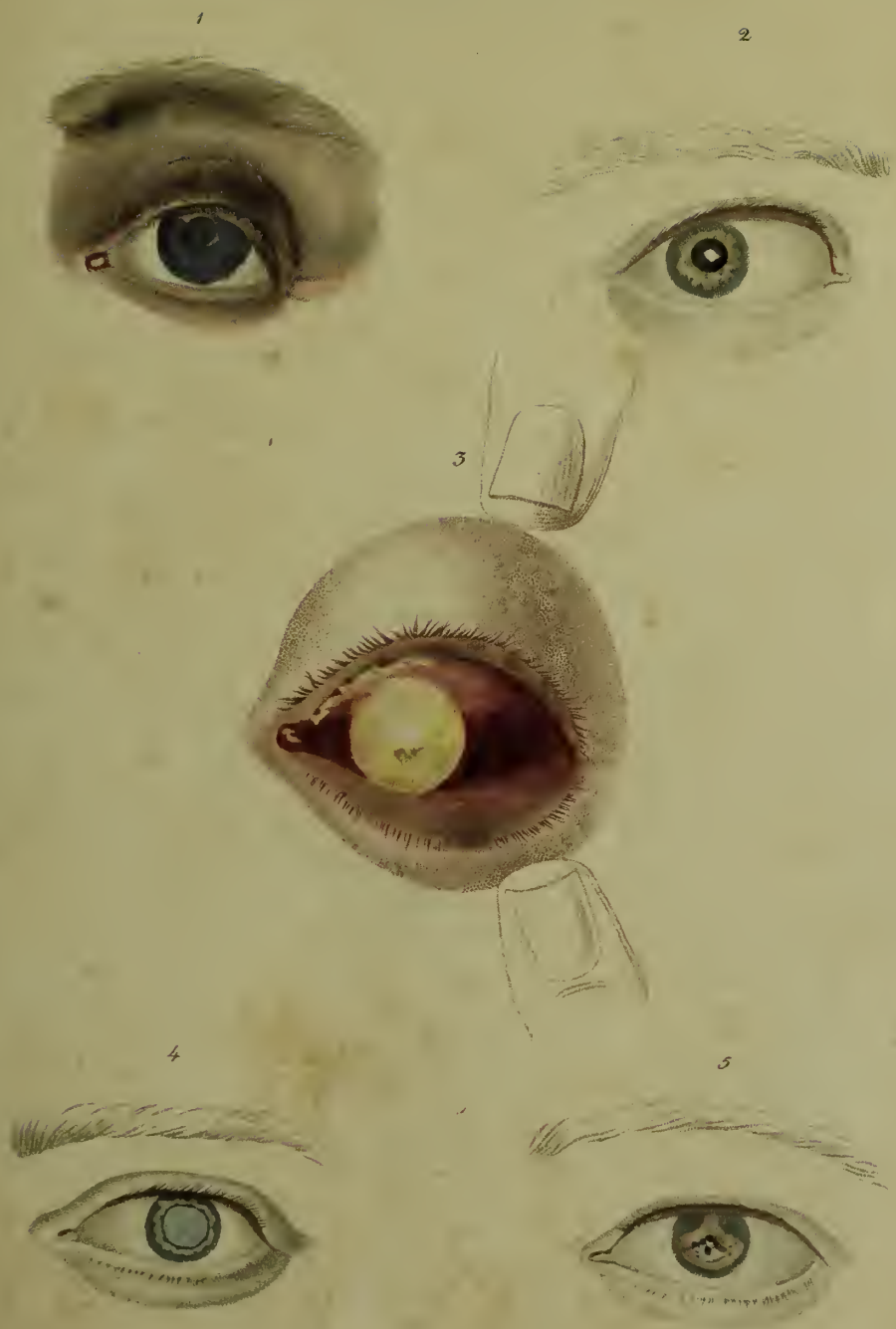

H. Pinhos sc.

Tafel. IV.

H. Pinhas sc

Tafel V.

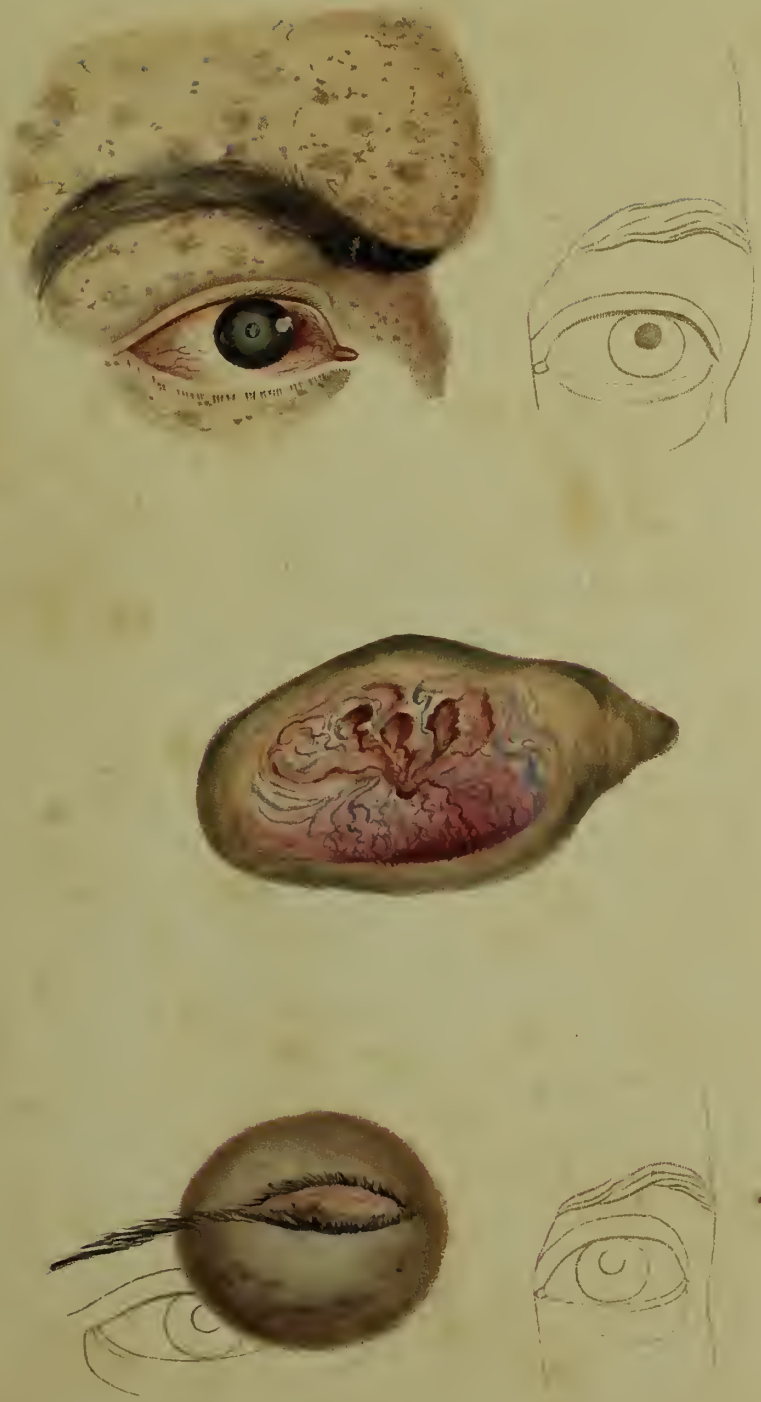

H. Pinhas sc.

Tafel VI.

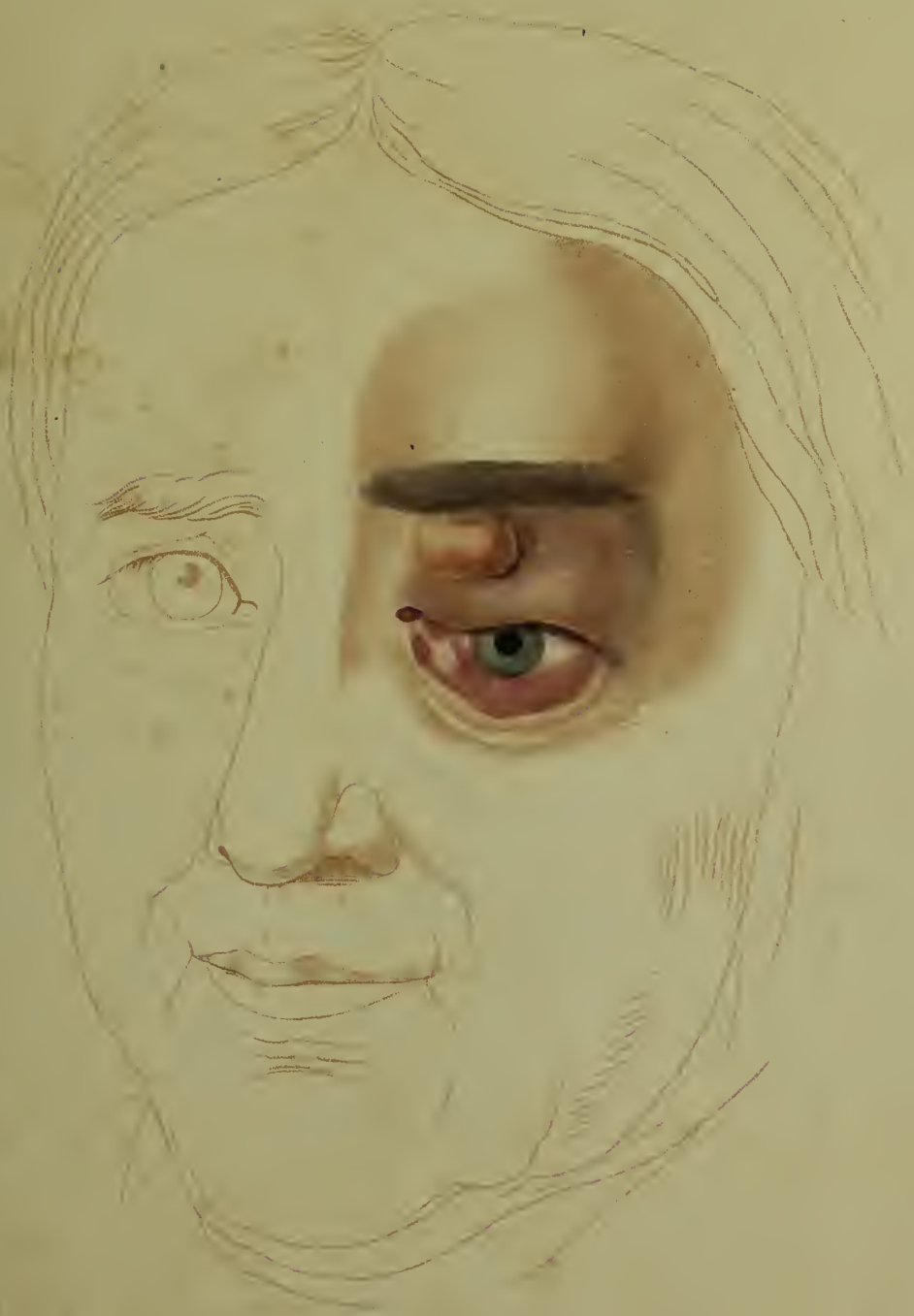

H. Pinhas fc

Tafel VII.

1

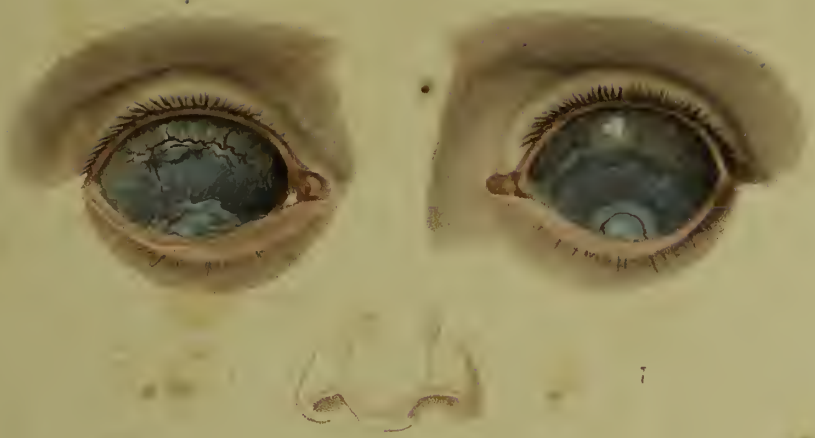

2

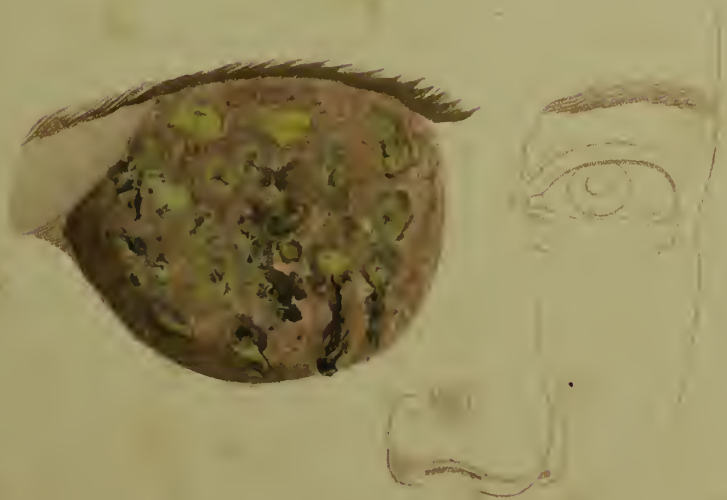

H. Pinhas fc

Tafel VIII.

Tafel IX.

Tafel X.

H Pinhas fc.

Tafel XI.

H Penhas fc.

Tafel XII

Tafel XIII.

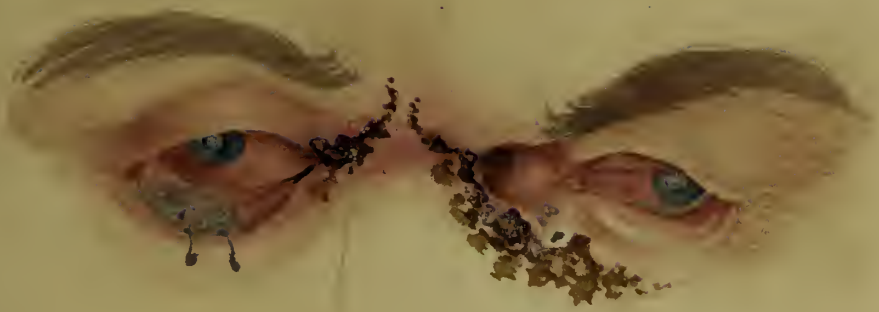

Tafel XIV

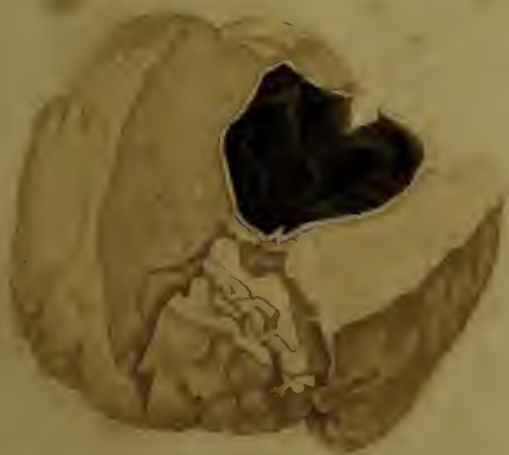

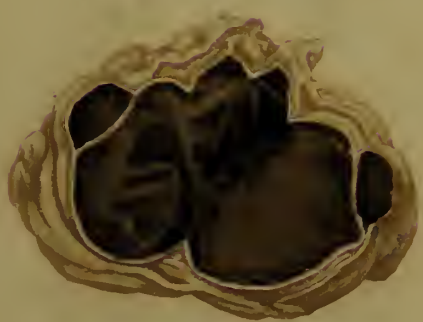

Tafel XVI.

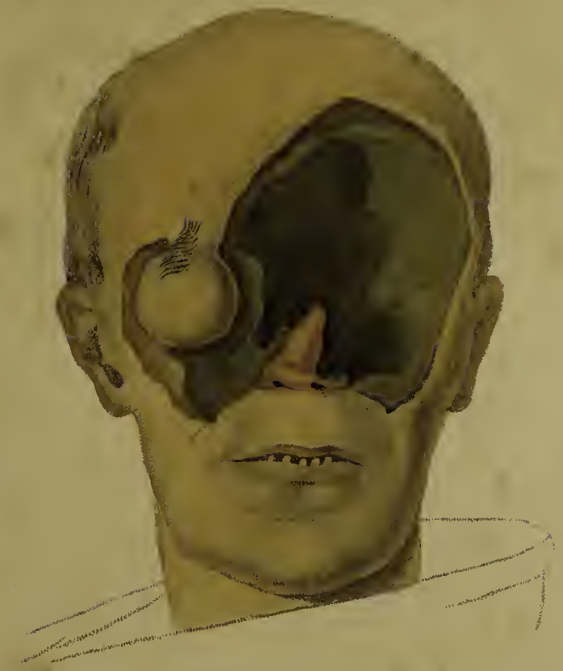

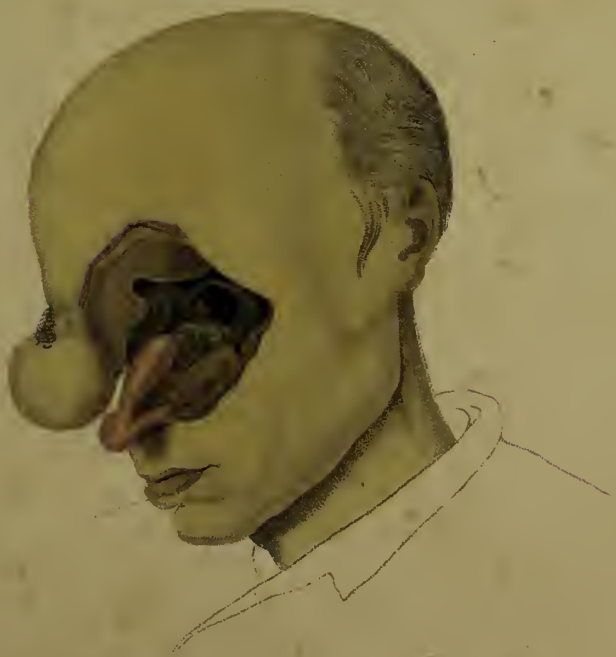

H Pinhas sc.

Tafel. XVII.

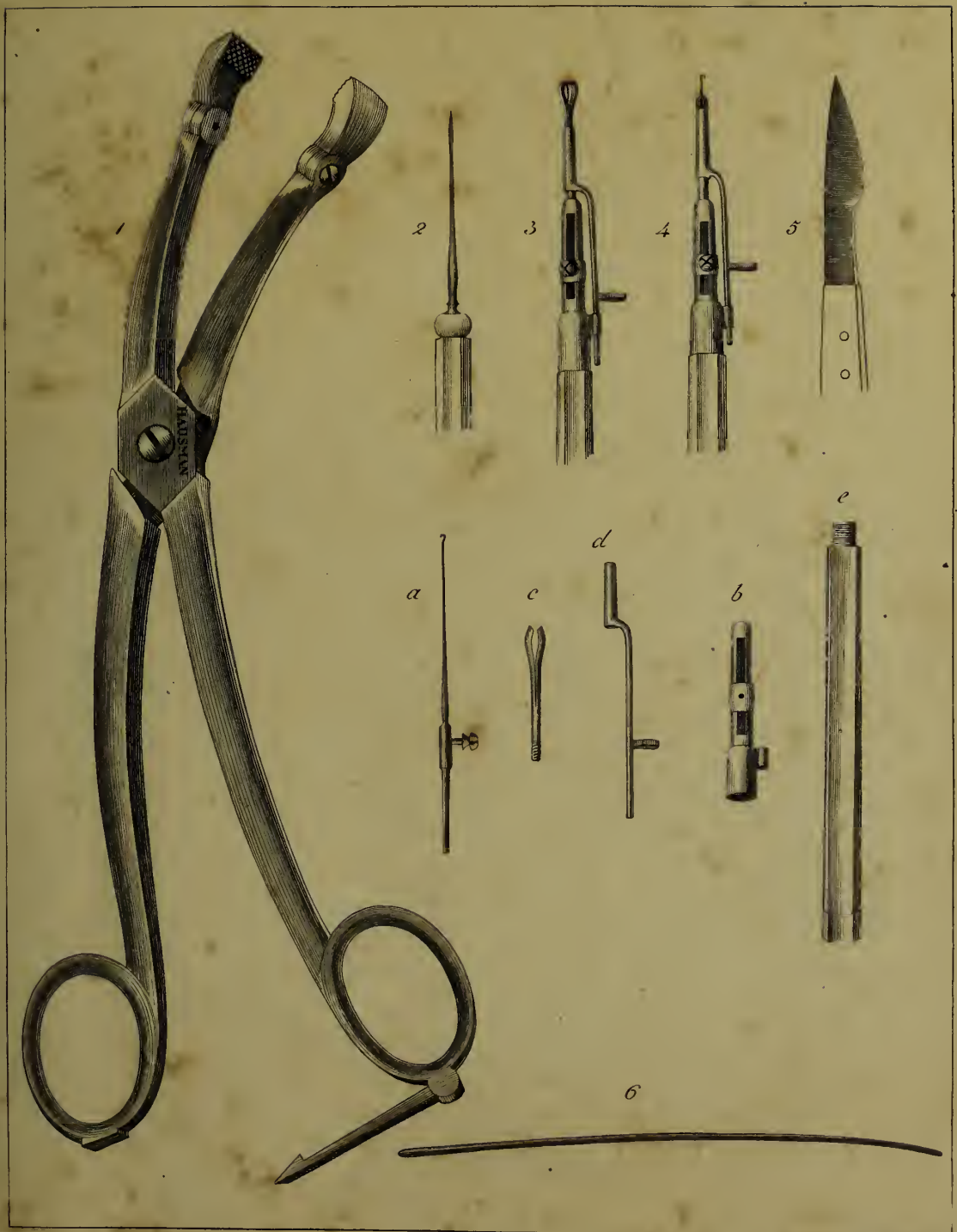

H Pinhas sc.